

Osteologinen analyysi
Tuuloksen kirkko, Hämeenlinna 2013



FM Anne-Mari Liira
2014

Sisällysluettelo

1.	Johdanto	2
2.	Tavoitteet	2
3.	Aineisto ja metodit	2
3.1	Kuoliniän määrittäminen	2
3.2	Sukupuolen määrittäminen	3
3.3	Pituusarvio	6
3.4	Havaitut poikkeavuudet luustossa	6
4.	Tulokset	7
	Hauta 1.	7
	Hauta 2.	8
	Hauta 3.	10
	Hauta 4.	11
	Hauta 5.	13
	Hauta 7.	14
	Hauta 8.	16
	Hauta 8b.	17
	Hauta 9.	18
	Hauta 10.	19
	Hauta 11.	21
	Hauta 12.	22
	Hauta 13.	23
	Hauta 14.	24
	Hauta 15.	25
	Hauta 16.	26
	Hauta 17.	28
	Hauta 18	29
	Hauta 19	30
	Hauta 20	31
	Hauta 21.	32
	Hauta 22.	33
	Hauta 23.	34
	Kallo 1.	36
	Kallo 2.	36
	Kallo 3.	37
	Kallo 4.	38
5.	Yhteenveto ja tulkinta	39
6.	Lähteet	43
7.	Latina-suomi sanasto	44

Liite 1. Perustaulukko haudoista analysoiduista luista.

1. Johdanto

Tässä raportissa käsitellään Tuuloksen kirkkomaasta kaivettuja luita. Mikroliitti Oy järjesti kaivauksen arkeologi Ville Laakson johdolla ajalla 18.9 – 4.10 ja 14–15.11.2013. Kaivaus liittyi Tuuloksen kirkon korjaustoimenpiteissä tehtyihin kaivuutöihin.

Tuuloksen hautausmaa on ollut käytössä useita satoja vuosia, joten tässä raportissa esiteltyjen vainajien kuolinaika ei ole selvillä. Voidaan kuitenkin sanoa, että ne kuuluvat historialliselle ajalle. Tähän raporttiin on analysoitu yhteensä 22 haudan luut. Muutamissa haudoissa oli enemmän kuin yhden vainajan luita, josta voidaan päätellä, että hautaukset ovat hautausmaille tyypilliseen tapaan sekoittuneet ajan kuluessa.

2. Tavoitteet

Tämän luuraportin tarkoituksena on tunnistaa luut anatomisesti, tehdä ikämääritys ja arvioida sukupuoli. Mahdollisuuksien mukaan yksilön pituus pyritään myös laskemaan. Näiden lisäksi mahdolliset luustossa näkyvät merkit sairauksista ja muista poikkeavuuksista, kuten geneettisistä piirteistä pyritään tunnistamaan. Raportin lopussa on lyhyt yhteenveto ja tulkinta.

3. Aineisto ja metodit

Kaikki luut olivat palamattomia. Luiden säilyvyys vaihteli haudoittain. Osa luista oli huonosti säilynyttä ja fragmentaarista ja osa oli melko hyvin säilynyttä ja luut olivat kokonaisia. Luut tunnistettiin anatomisesti ja määritettiin kummalta puolelta luustoa ne ovat. Apuna käytettiin osteologista kirjallisuutta (Buikstra & Ubelaker 1997, White & Folkens 2005, McMinn & Hutchings 1980). Tunnistetut luut luetteloiitiin haudoittain. Suurin osa luista pystyttiin tunnistamaan anatomisesti, ainoastaan muutamat pienet luunkappaleet jäivät tunnistamatta. Raportin lopussa on latina-suomi sanasto ja taulukko analysoiduista luista on liitteessä 1.

3.1 Kuoliniän määrittäminen

Lasten ja nuorten yksilöiden ikämääritys perustuu hampaiden puhkeamisjärjestykseen (Ubelaker 1989). Hampaiden lisäksi iänmäärityksiä tehtäessä käytetään apuna luiden luutumisjärjestystä (Schaefer et al. 2009). Aikuisten ikämääritykset perustuvat puolestaan hampaiden kulumiseen (Buikstra & Ubelaker 1994). Muita keinoja ovat mm. lantioluussa iän mukaan tapahtuvat muutokset (Brooks & Suchey 1990, Buikstra & Ubelaker 1994). Lasten ja nuorten iänmääritys on varmempaa, kun taas aikuisten on huomattavasti epävarmempaa. Paras tulos saadaan yhdistämällä eri keinoja iän määrittämisessä.

Age span	17-25			25-35			35-45			45+
Tooth	M1	M2	M3	M1	M2	M3	M1	M2	M3	
A Wear			No dentine exposed							More advanced wear
B pattern										
C										

Kuva 1. Hampaiden kulumistaulukko Brothwellin (1969) mukaan.

Niiden vainajien hampaista joilla oli hammaskiveä, otettiin hammaskivestä näyte Tytti Juholan *et al.* tekemiin tärkkelystutkimuksiin.

Määrittämissä käytettiin Sjøvoldin (1978) kehittämää ikäluokitusta.

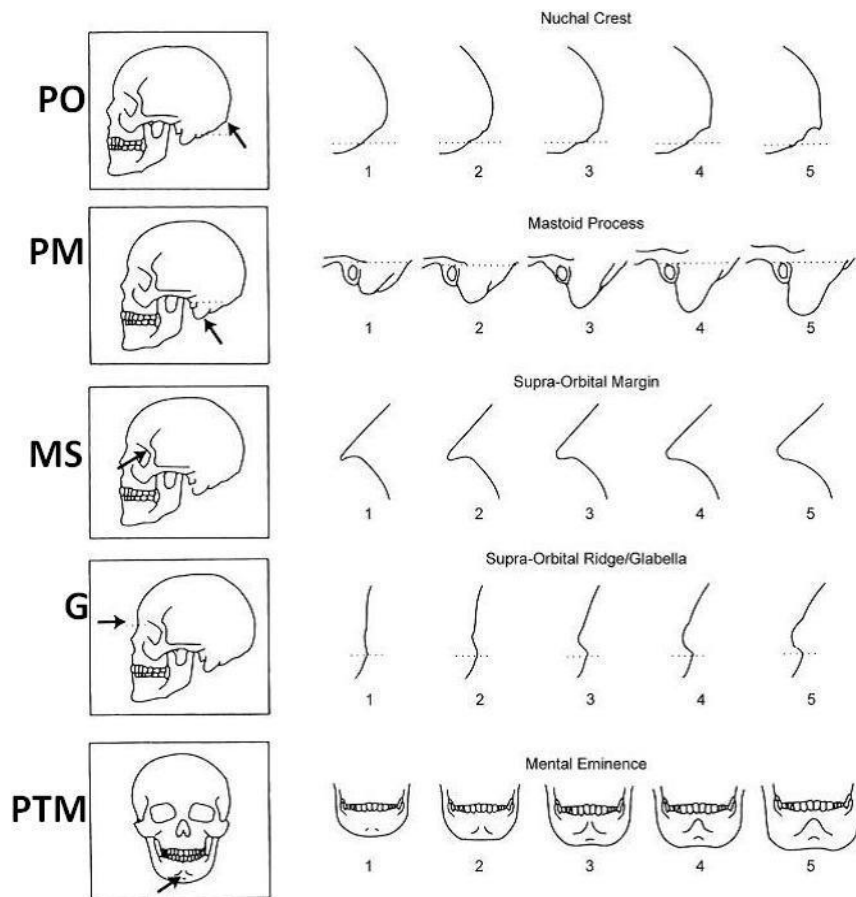
<i>Infant</i>	-1 vuotta
<i>Infans I</i>	0-7 vuotta
<i>Infans II</i>	5-14 vuotta
<i>Juvenilis</i>	10-24 vuotta
<i>Adultus</i>	18-44 vuotta
<i>Maturus</i>	35-64 vuotta
<i>Senilis</i>	50-79 vuotta

Adult-luokka sisältää ryhmät *Adultus*, *Maturus* ja *Senilis*

3.2 Sukupuolen määrittäminen

Sukupuolen määrittämisessä käytettiin kallossa (*cranium*), alaleuassa (*mandibula*) ja lantionluissa (*coxae*) olevia kohtia. (Buikstra & Ubelaker, 1994)

Kallo (*cranium*): Kuvassa 2 olevia kallon kohtia käytetään apuna sukupuolen määrittämisessä.



Kuva 2. Kallon luiden eri kohtien käyttäminen sukupuolen määrittämiseksi Acsadin & Nemeskerin (1970) mukaan. Jokainen kohta pisteytetään 1-5, jossa 1 on naisellinen- ja 5 on miehinen piirre. (Buikstra & Ubelaker 1997:20)

Protuberantia occipitalis externa: Takaraivonluun lihasten kiinnityskohta on voimakkaampi miehillä

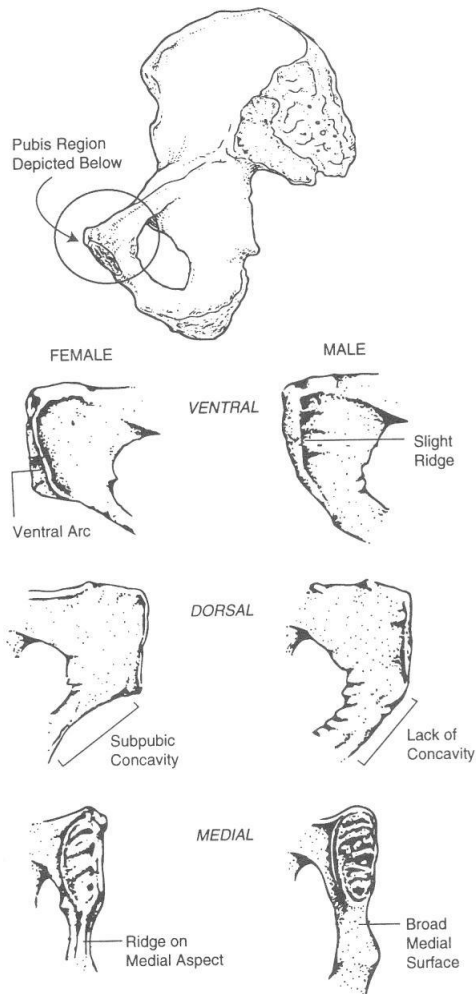
Processus mastoideus: Ohimoluun korvakäytävän takana oleva osa on voimakkaampi miehillä.

Margo supraorbitalis: Silmäkuopan yläreuna, joka on terävämpi naisilla.

Glabella: Otsaluun osa silmäkuoppien yläpuolella, joka on miehillä voimakkaammin ulostyöntävä.

Trigonum mandibularis: Alaleuan etuosa, joka on miehillä voimakkaampi

Lantion luut:



Kuva 3. Lantion luun (häpyluun) eri kohtien käyttäminen sukupuolen määrittämisessä. Ylläolevat kohdat pisteytetään 1-3, jossa 1 on naisellinen ja 3 on miehinen. (Buikstra & Ubelaker 1997: 16)

Angulus subpubicus: Häpyluiden välinen kulma, joka on avoimempi naisilla kuin miehillä (naisilla yleensä yli 90 astetta ja miehillä alle).

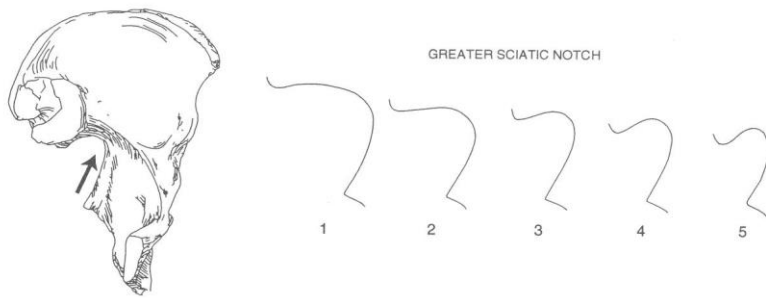
Iliac crest: Suoliluun harjanne miehillä enemmän s- muotoinen.

Foramen obturatum: Häpyluun (pubis) ja istuinluun (ischium) välissä oleva aukon muoto, joka on kapeampi miehillä ja pyöreämpi naisilla.

Pubis: Häpyluu on leveämpi naisilla.

Symfysis pubica: Häpyluiden liitoskohta.

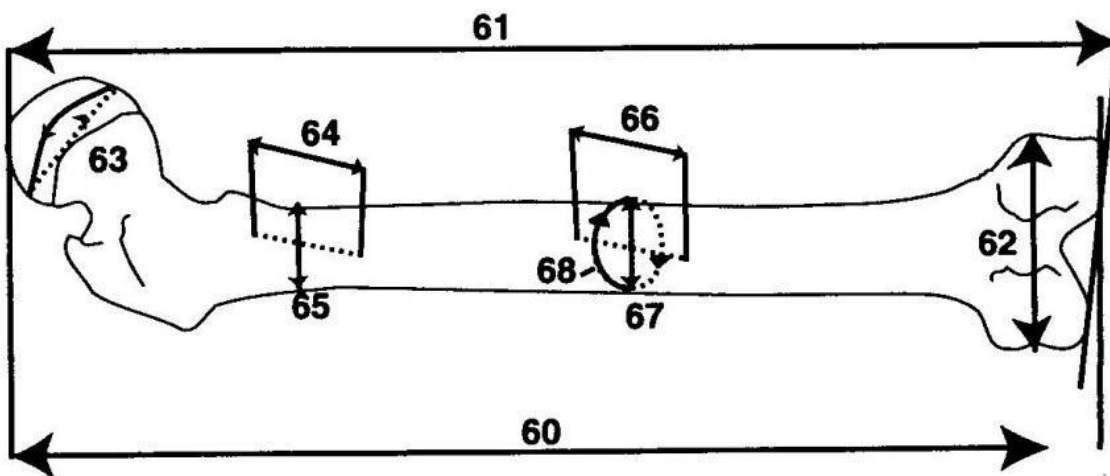
Angulus subpubicus: Häpyluiden liitoskohdan alla oleva häpyluiden muodostama kulma, joka on isompi naisilla.



Kuva 4. Ison lonkkaloven (Incisura ischiadica) pisteyttäminen 1-5, jossa 1 on miehinen- ja 5 on naisellinen piirre (Buikstra & Ubelaker 1997:18.).

3.3 Pituusarvio

Vainajien pituusarviot pystyttiin tekemään jos pitkät luut (mm. olkaluu, reisiluu, sääriluu) olivat kokonaisia ja suhteellisen hyvin säilyneitä. Mittaukset tehtiin käyttämällä apuna mittasaksia. Laskelmissa käytettiin Maijasen & Niskasen keskiaikaisille pohjoismaalaisille kehittämiä pituuskaavoja (Maijanen & Niskanen 2009: 472–480).



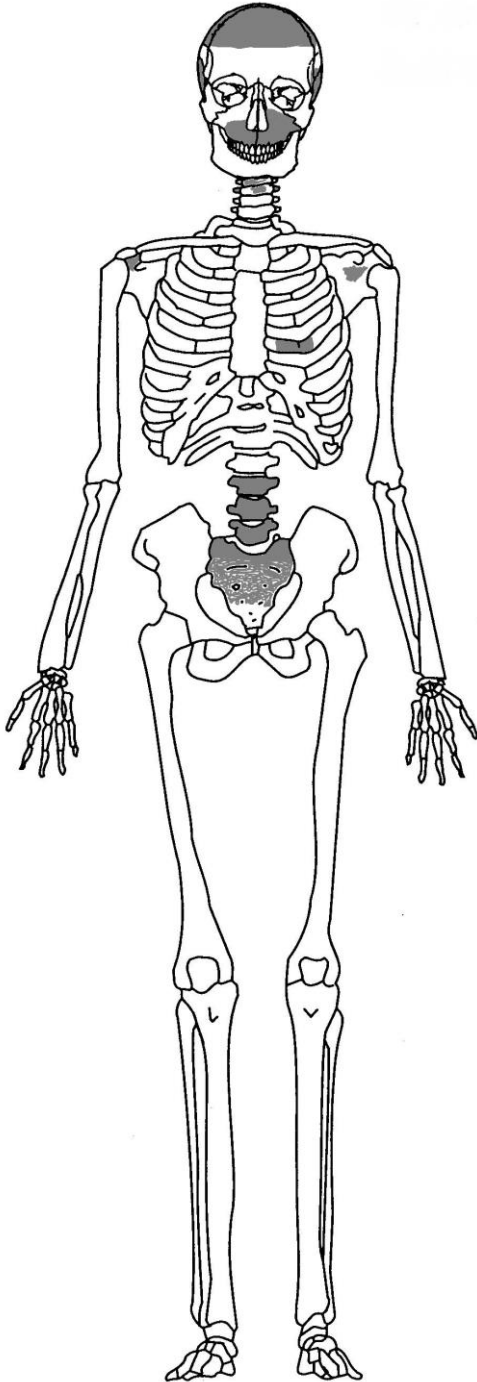
Kuva 5. Mittasarja Buikstran & Ubelakerin mukaan (Buikstra & Ubelaker 1997:18.).

3.4 Havaitut poikkeavuudet luustossa

Patologiat, morfologiset ja geneettiset poikkeavuudet pyrittiin rekisteröimään, kun niitä havaittiin. suurin osa luista joissa oli patologisia muutoksia tai muita poikkeavuuksia otettiin valokuvia, jotka ovat raportissa. Jokaisen analysoidun haudan kohdalla on anatominen kuva, johon patologiat ja/tai poikkeavuudet on värjätty mustalla värillä (säilyneet luut ovat värjätty harmaalla värillä).

4. Tulokset

Hauta 1.



Iänmääritys: *juvenilis*; 17–25-vuotias

Sukupuolen arviointi: mahdollisesti mies

Pituusarvio: ei voida luiden perusteella määrittää

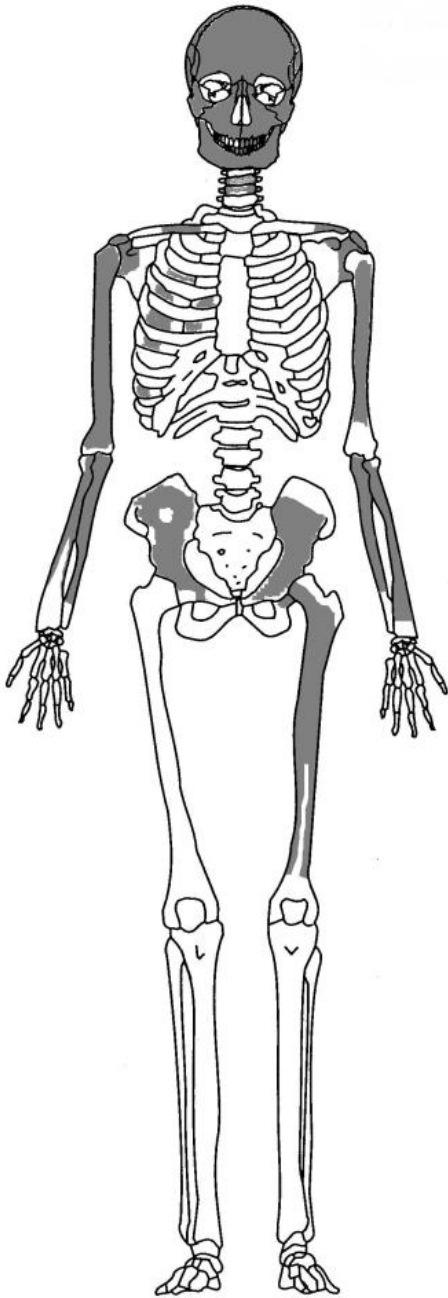
Patologiat/poikkeavuudet: hampaissa on hieman hammaskiveä

Luiden säilyvyys: melko hyväkuntoisia luita

Muuta: kallo on painunut hieman oikealta puolelta (tafonomisista syistä). Vainajan hampaista on otettu hammaskiveä tärkkelystutkimukseen.

Kuva 6. Säilyneet anatomiset osat.

Hauta 2.



Iänmääritys: *adult*

Sukupuolen arviointi: mahdollisesti mies

Pituusarvio: ei voida määrittää

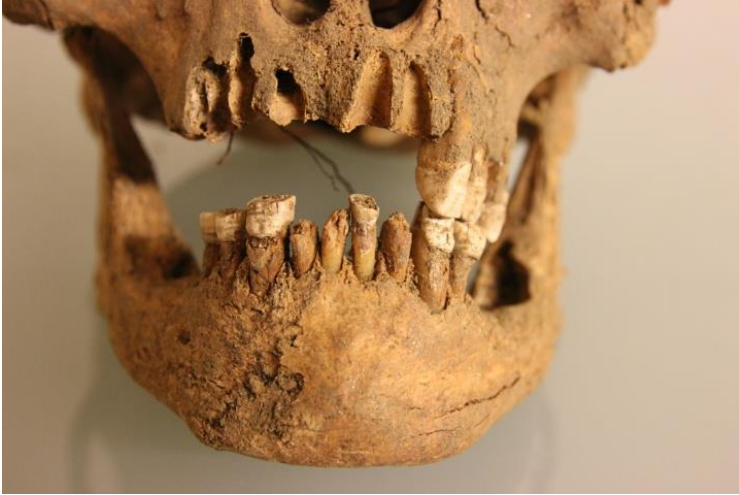Patologiat/poikkeavuudet: vasemmalla puolella yläleukaa on toisessa poskihampaassa (M2) hammasmätää (*caries*) kruunun alareunassa ja juuressa. Hampaissa on *enamel hypoplasiaa*. Ensimmäisen kaulanikaman nivelpinnassa on havaittavissa liikakasvua (*Lipping*). Tämä viittaa nivelrikkoon. Nivelrikko liittyy usein ikääntymiseen.

Luiden säilyvyys: melko huonokuntoisia luita. Varsinkin hampaat ovat erityisen huonokuntoisia; hampaiden kruunun pinta särkyi helposti.

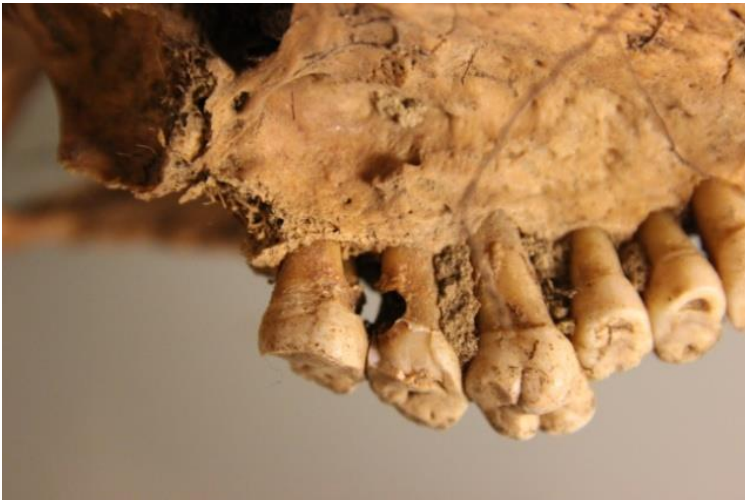Muuta: kasvon poskiluut (*zygomaticum*) ovat leveitä, ja saavat kasvot näyttämään leveiltä.

Luiden joukossa on pienikokoinen hammas, joka ei todennäköisesti kuulu samalle yksilölle.

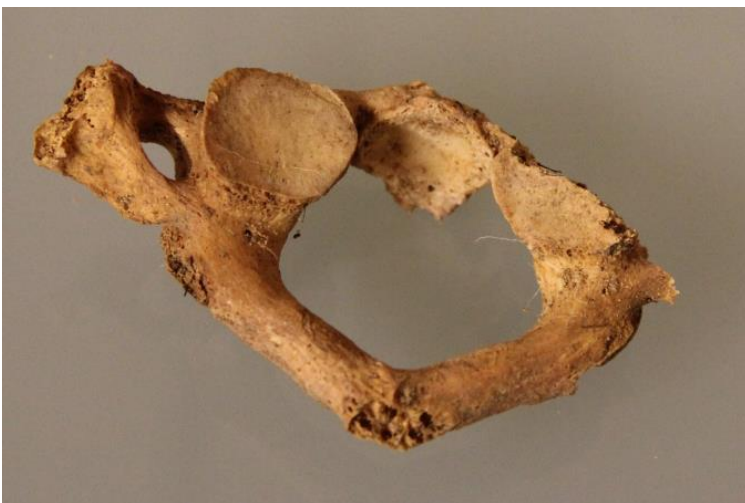Kuva 7. Säilyneet anatomiset osat ja mahdolliset patologiat.



Kuva 8. Alaleuan hampaissa on nähtävissä *Enamel hypoplasiaa*.

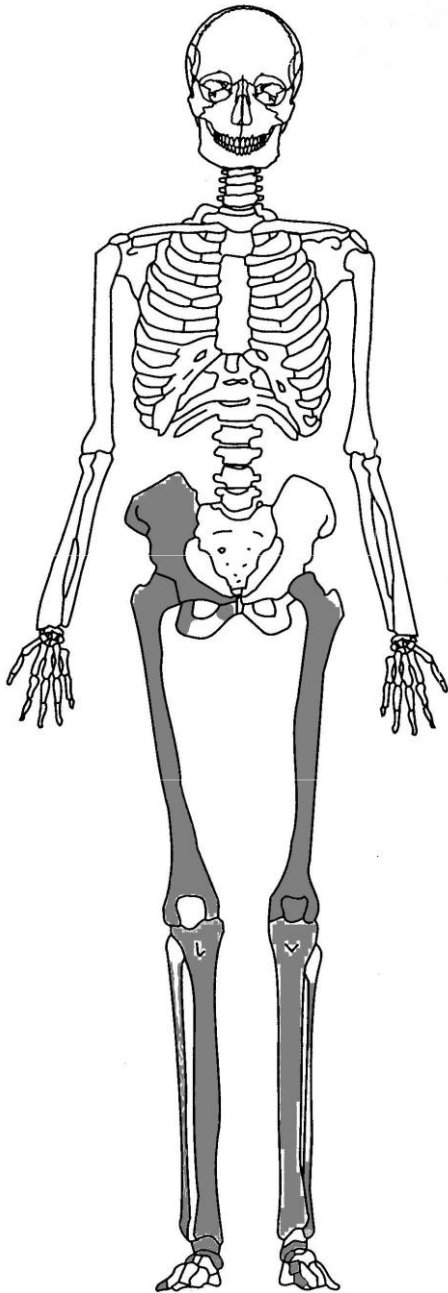


Kuva 9. Yläleuan (*maxilla*) vasemmalla puolella on toisessa poskihampaassa (M2) on reikä (*caries*).



Kuva 10. Ensimmäisessä kaulanikamassa (*atlas*) on nivelpinnassa nähtävissä uuden luun muodostumista (*osteofyyttejä*).

Hauta 3.



Iänmääritys: *adultus/maturus*; n. 40 – 44 vuotias

Sukupuolen arviointi: nainen

Pituusarvio: n. 157cm

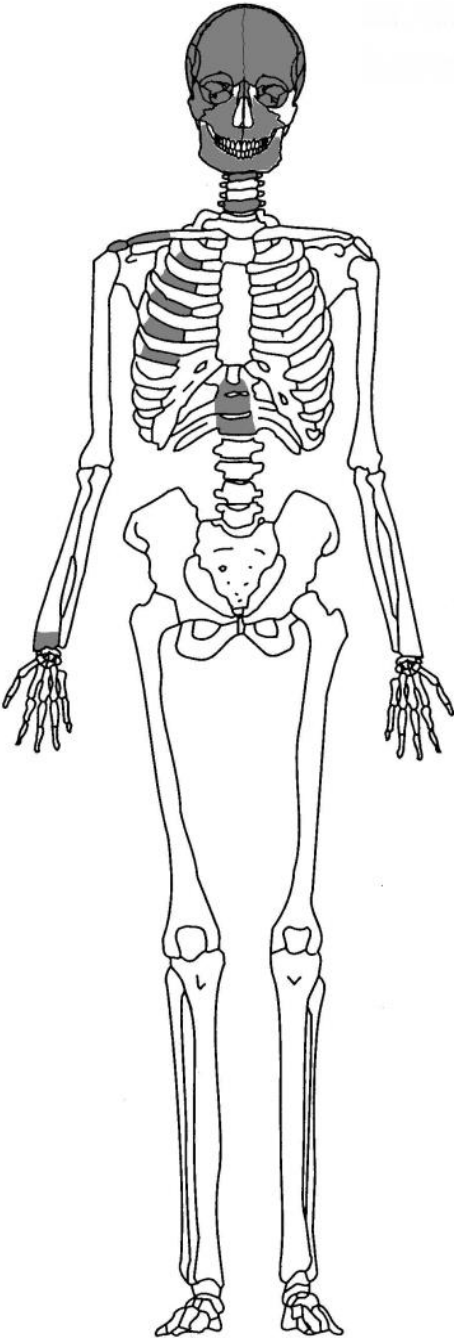
Patologiat/poikkeavuudet: luista ei havaittu mitään normaalista poikkeavaa

Luiden säilyvyys: melko hyväkuntoisia

Muuta: -

Kuva 11. Säilyneet anatomiset osat ja mahdolliset patologiat.

Hauta 4.



Iänmääritys: *adult*; mahdollisesti *senilis*

Sukupuolen arviointi: ei voida määrittää

Pituusarvio: ei voida määrittää

Patologiat/poikkeavuudet: irtohampaassa on hammasmätää (*caries*) ja lisäksi hampaissa on hammaskiveä (*calculus*).

Kallossa on metooppinen sutuuri. Se ei ole varsinaisesti patologiaa, vaan geneettinen piirre.

Palatinum on kahdessa osassa; ei luutunut.

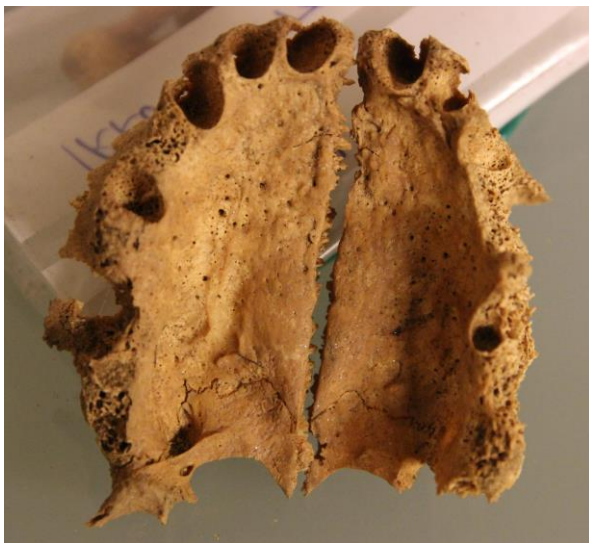Luiden säilyvyys: melko hyväkuntoisia

Muuta: vainajan hampaasta otettiin hammaskiveä tärkkelystutkimukseen.

Kuva 12. Säilyneet anatomiset osat ja mahdolliset patologiat.

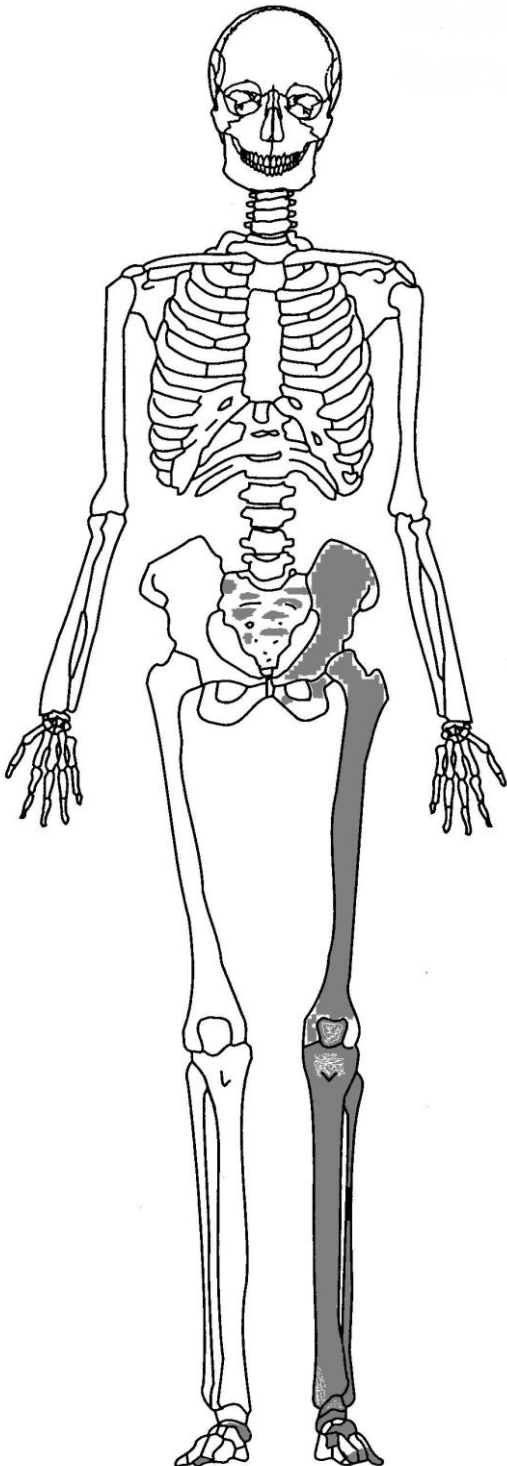


Kuva 13. Metooppinen sutuuri.



Kuva 14. Yläleuanluun suulakilisäke (*processus palatinus maxilla*) on luutumaton.

Hauta 5.



Iänmääritys: *adultus*; 40-vuotias -

Sukupuolen arviointi: mahdollisesti nainen

Pituusarvio: ei voida määrittää

Patologiat/poikkeavuudet: pohjeluussa keskellä vartta on paksunnos. Mahdollisesti parantumassa oleva murtuma.

Säilyvyys: melko hyväkuntoisia luita

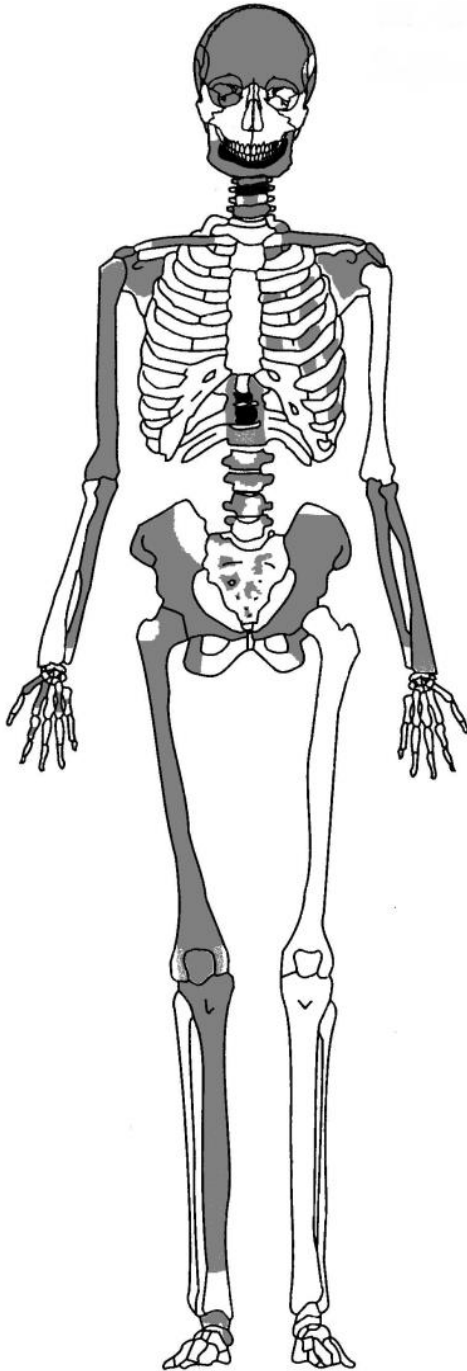
Muuta: -



Kuva 15. Vasemmassa pohjeluussa (*fibula*) näkyvä paksunnos.

Kuva 16. Säilyneet anatomiset osat ja mahdolliset patologiat.

Hauta 7.



Iänmääritys: *maturus/ senilis*

Sukupuolen arviointi: mahdollisesti nainen

Pituusarvio: ei voida määrittää

Patologiat/poikkeavuudet: täydellinen

hampaattomuus (engl. edentualism). Alaleuka on aivan sileä; hampaat ovat menetetty vähintään puoli vuotta ennen kuolemaa.

Nikamissa on nivelpinnoissa havaittavissa reikiä ja liikakasvua (osteofyyttejä). Ne kertovat nikamien kulumisesta. Luultavasti nämä ovat normaalin ikääntymisen aiheuttamia muutoksia.

Luiden säilyvyys: osa luista on aika huonokuntoisia, mutta yleisesti ottaen luut ovat melko hyvin säilyneitä.

Muuta: kallon ulkopuolelta löytyi naula ja puuta, jotka ovat luultavasti arkusta.

Kuva 17. Säilyneet anatomiset osat ja mahdolliset patologiat.

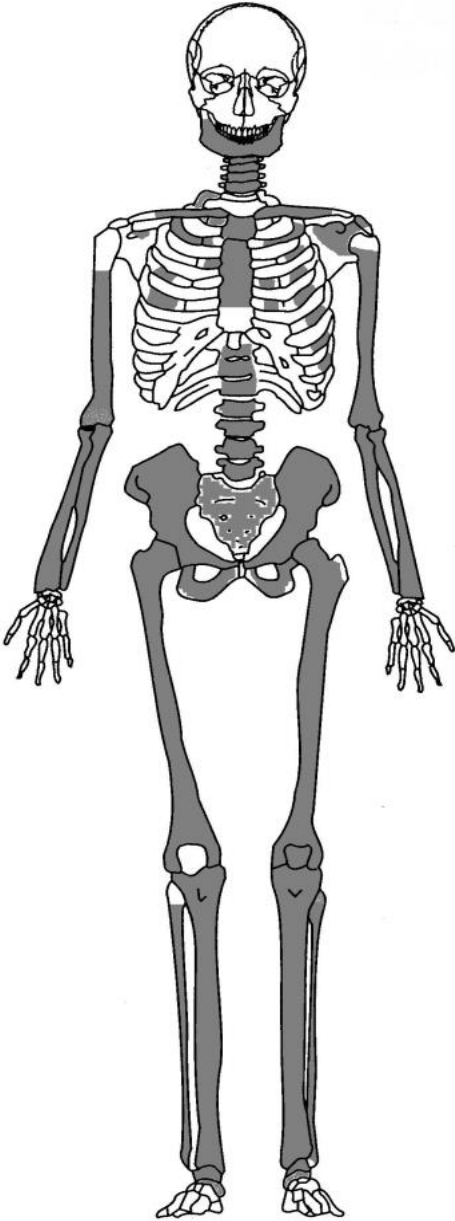


Kuva 18. Hampaaton alaleuka (*mandibula*)



Kuva 19. Nikamat joissa näkyy nikaman solmussa (*corpus*) reikiä, mahdollisesti Schmorl's nodes.

Hauta 8.



Iänmääritys: *adult*; 25-vuotias –

Sukupuolen arviointi: mahdollisesti mies

Pituusarvio: n. 176 cm

Patologiat/poikkeavuudet: hampaissa on nähtävissä enamel hypoplasiaa, ja värttinäluun päässä (*prox*) on ovaalin muotoinen reikä. Kyseessä on luultavasti nivelmuutos (*osteocondritis dissecans*).

Luiden säilyvyys: hyväkuntoisia luita

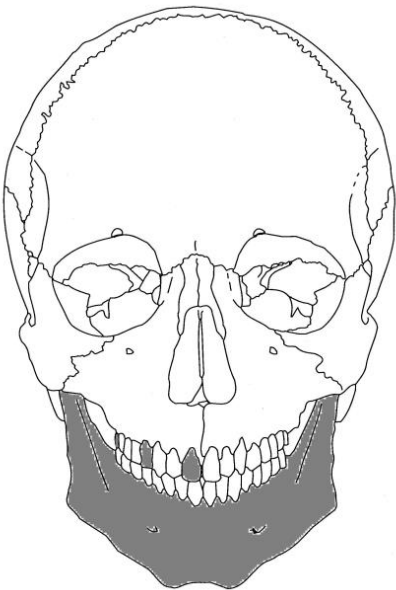
Muuta: haudan 8 yhteydestä tuli yhden yksilön lisäksi myös toisen yksilön alaleuka (Kuva 22).

Kuva 20. Säilyneet anatomiset osat ja mahdolliset patologiat.



Kuva 21. Värttinäluun (*radius*) proximaali nivelpinnassa näkyy nivelmuutos.

Haudan 8b (hauta 8:n alueelta tulleet luut)



Iänmääritys: *adult*

Sukupuolen arviointi: ei voida määrittää

Pituusarvio: ei voida määrittää

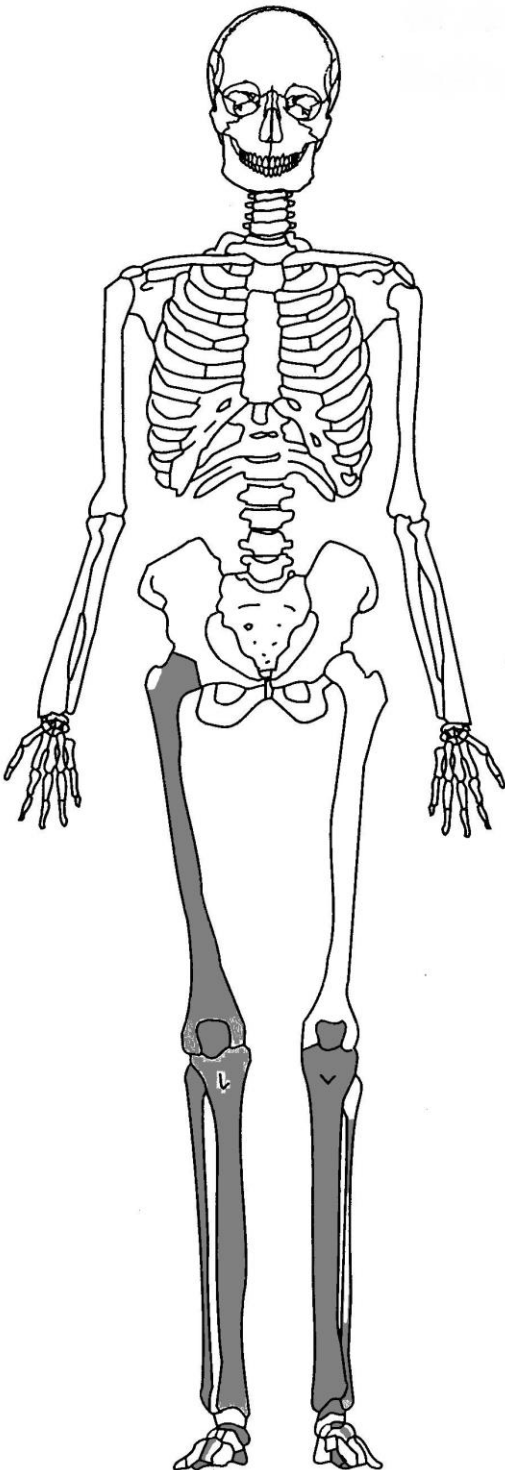
Patologiat/poikkeavuudet: ei havaittu mitään normaalista poikkeavaa

Luiden säilyvyys: huonokuntoisia luita

Muuta: -

Kuva 22. Haudan 8 alueelta löytynyt alaleuka.

Hauta 9.



Iänmääritys: *adult*

Sukupuolen arviointi: ei voida määrittää

Pituusarvio: n. 170cm

Patologiat/poikkeavuudet: -

Luiden säilyvyys: hyväkuntoisia luita

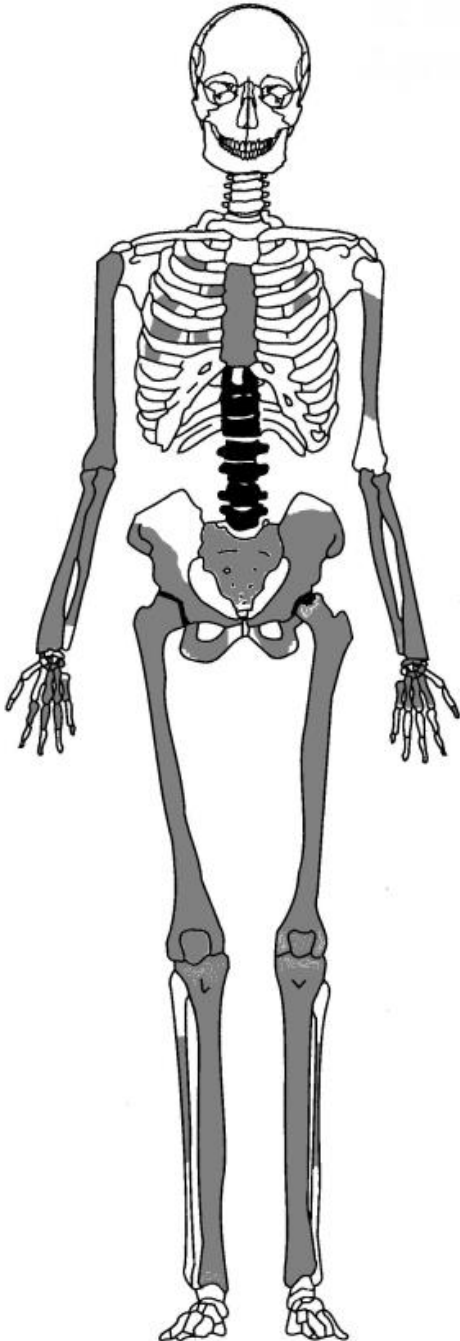
Muuta: oikeanpuolisessa reisiluussa on varressa kaksi (tuoretta) tasaista lohkaisua, jotka ovat tulleet kuoleman jälkeen. Ne ovat tulleet luultavasti maankaivamisen yhteydessä.



Kuva 24. Oikeanpuolisessa reisiluussa näkyvä tuore hioma-/lohkaisujälki.

Kuva 23. Säilyneet anatomiset osat.

Hauta 10.



Iänmääritys: *maturus*; n. 40-45v

Sukupuolen arviointi: mies

Pituusarvio: n. 185 cm

Patologiat: alemmat rintanikamat kaartuvat eteenpäin, ja niissä, sekä lannenikamissa näkyy corpuksessa kuoppia ja corpuksen reunoissa osteophyyttejä. Molempien lanneluiden lonkkamaljassa (acetabulum) on nähtävissä uurre. Voi olla patologiaa tai yksilöllinen piirre. Oikean puolisen reisiluun päässä on nähtävissä loven vieressä pieni nystyrä. Se voi liittyä vainajan ikään.

Luiden säilyvyys: hyväkuntoisia luita

Muuta: putkiluut ovat tuntuvasti pidempiä kuin muiden analysoitujen vainajien luut. Sacrumin ensimmäisessä nikamassa ja kahdessa viimeisessä lannenikamassa näkyy mustaa väriä, luultavasti hiiltä. Sacrumin ensimmäisessä nikamassa näkyy oikealla puolella/ylhäällä vihreää väriä. Luiden mukana tullessa maassa oli mukana puuta ja nappi. Napin toisella puolella oli havaittavissa kankaan jäännöstä (mahdollisesti villakangasta). Nappi näytti vihreältä (pronssi/kupari?).

Haudasta löytyi lisäksi toisen yksilön oikeanpuolinen reisiluu. Se on myös hyväkuntoinen.

Kuva 25. Säilyneet anatomiset osat ja mahdolliset patologiat.



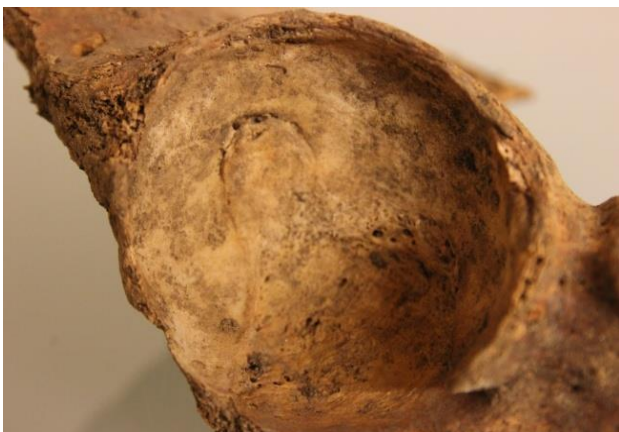Kuva 26. Selkäranka taipuu eteenpäin.



Kuva 27. Oikeanpuoleisessa reisiluun päässä (caput) näkyy kuopan vieressä nystyrä. Se liittyy luultavasti vainajan ikään.

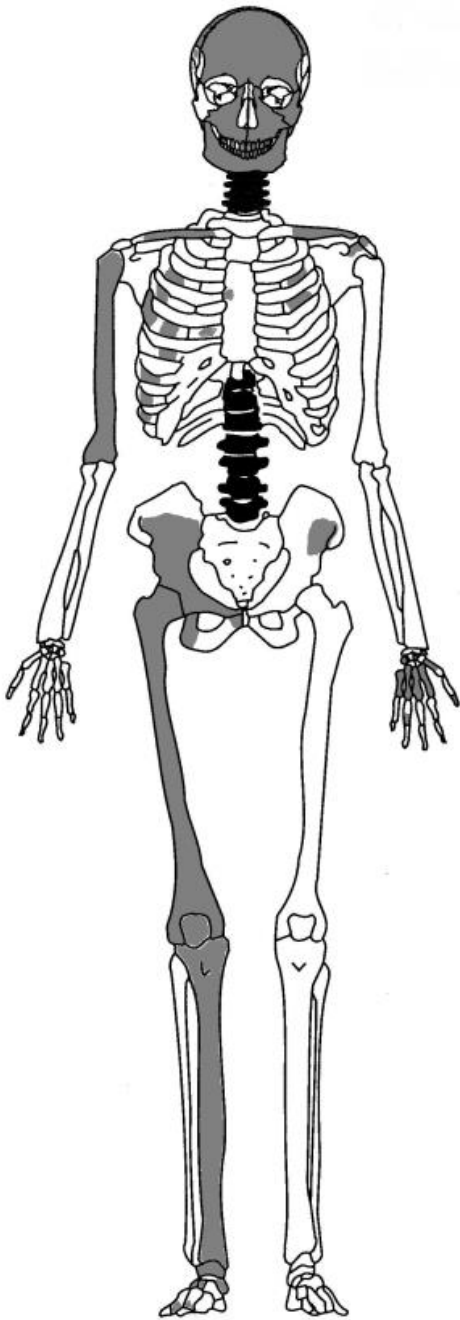


Kuva 28. Nikamien solmuissa (corpus) näkyy reikiä.



Kuva 29. Lantionluun lonkkamaljassa näkyvä uurre.

Hauta 11.



Iänmääritys: *adultus/maturus*

Sukupuolen arviointi: mahdollisesti mies

Pituusarvio: ei voida määrittää

Patologiat/poikkeavuudet: kaikki nikamat ovat kuluneita; corpuksessa reikiä ja osteofyyttejä. Ne liittyvät luultavasti normaaliin ikääntymiseen. Hampaat olivat pahoin kuluneita. Niiden kulumisjäljet poikkeavat normaalista ja vaikuttaakin siltä, että hampaista on voitu mahdollisesti käyttää jonkinlaisina työvälineinä.

Luiden säilyvyys: melko huonokuntoisia luita. Hampaat ovat pahasti kuluneita ja osa hampaista puuttuu.

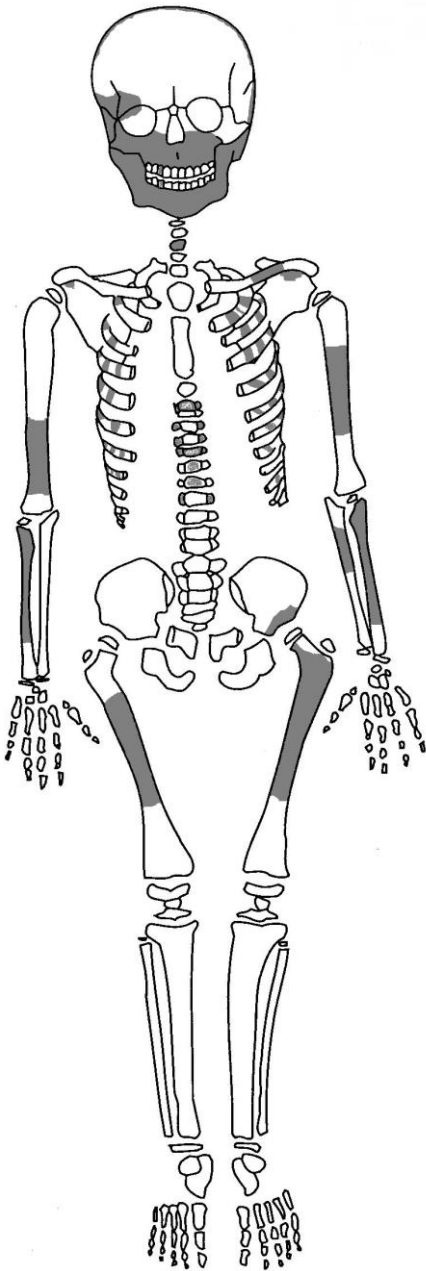
Muuta: -



Kuva 37. Nikamissa näkyvää liikakasvua (osteofyyttejä).

Kuva 36. Säilyneet anatomiset osat ja mahdolliset patologiat.

Hauta 12.



Iänmääritys: *infans I*; n. 6-7 -vuotias

Sukupuolen arviointi: ei voida luotettavasti määrittää

Pituusarvio: ei voida määrittää

Patologiat/poikkeavuudet: -

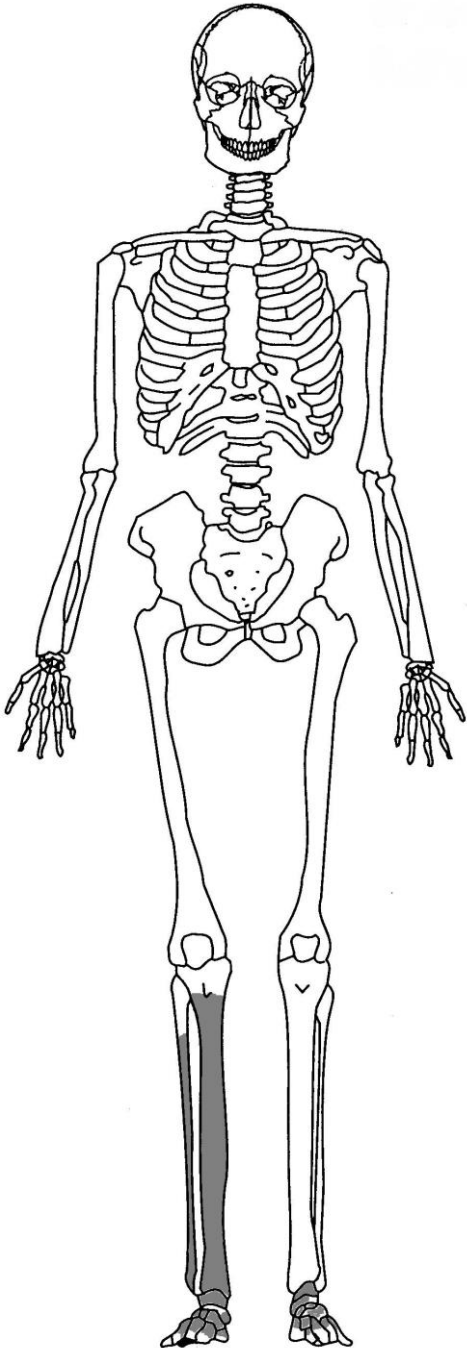
Luiden säilyvyys: huonokuntoisia luita

Muuta: luiden mukana on puuta, joka on luultavasti arkusta. Alaleuan lovi (*mental eminence*) on selkeä.



Kuva 38. Säilyneet anatomiset osat.

Hauta 13.



Iänmääritys: *adult*

Sukupuolen arviointi: ei voida määrittää

Pituusarvio: ei voida määrittää

Patologiat/poikkeavuudet: oikeanpuolisen isovarpaan proximaali nivelpinnassa on reikä.

Luiden säilyvyys: melko hyväkuntoisia luita.

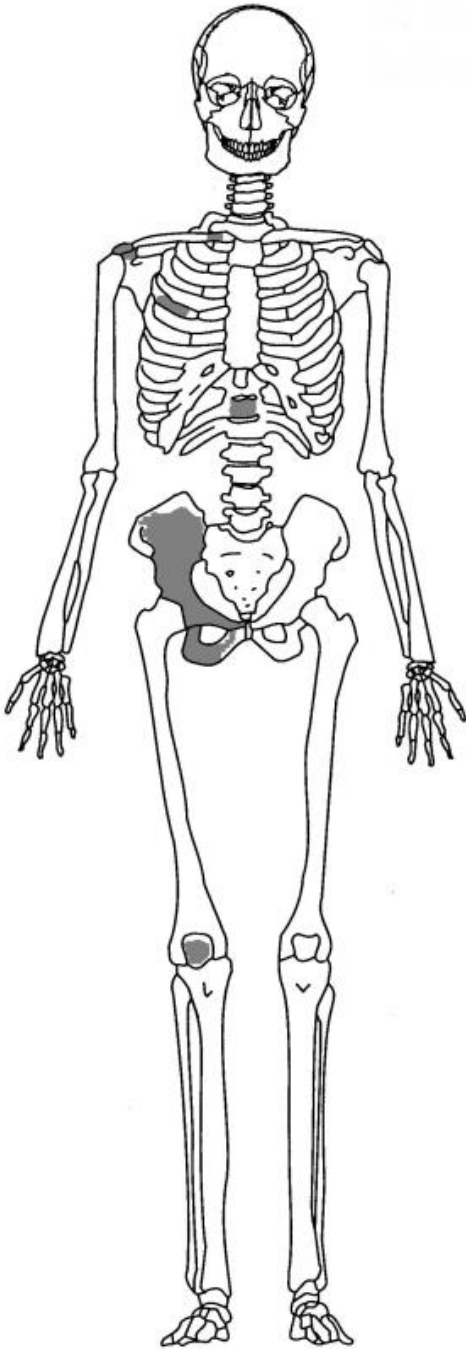
Muuta: -



Kuva 40. Oikeanpuolisen isovarpaan proximaalinivelpinnassa näkyvä reikä.

Kuva 39. Säilyneet anatomiset osat ja mahdolliset patologiat.

Hauta 14.



Iänmääritys: adult

Sukupuolen arviointi: mahdollisesti mies

Pituusarvio: ei voida määrittää

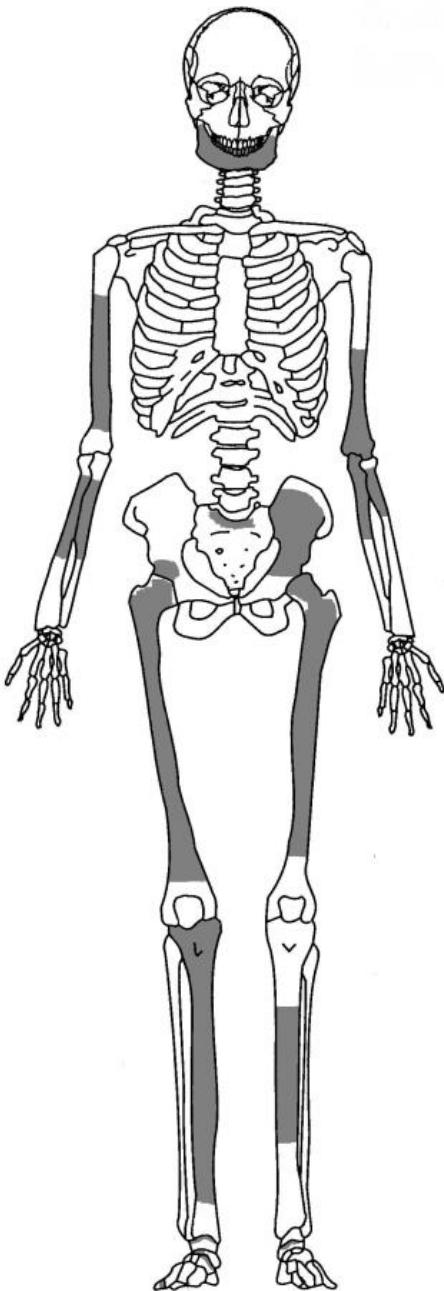
Patologiat/poikkeavuudet: oikeanpuoleisen lapaluun nivelpinnassa näkyy reunassa osteofyyttejä.

Luiden säilyvyys: melko huonosti säilyneitä

Muuta: suhteellisen pienikokoisia luita

Kuva 41. Säilyneet anatomiset osat ja mahdolliset patologiat.

Hauta 15.



Iänmääritys: adult

Sukupuolen arviointi: ei voida määrittää

Pituusarvio: ei voida määrittää

Patologiat/poikkeavuudet: alaleuan vasemmanpuoleisessa toisessa poskihampaassa on hammasmätää. Etuhampaissa on havaittavissa hammaskiveä, varsinkin hampaiden takana.

Luiden säilyvyys: melko huonokuntoisia. Hampaiden kruunun pinta särkyä helposti.

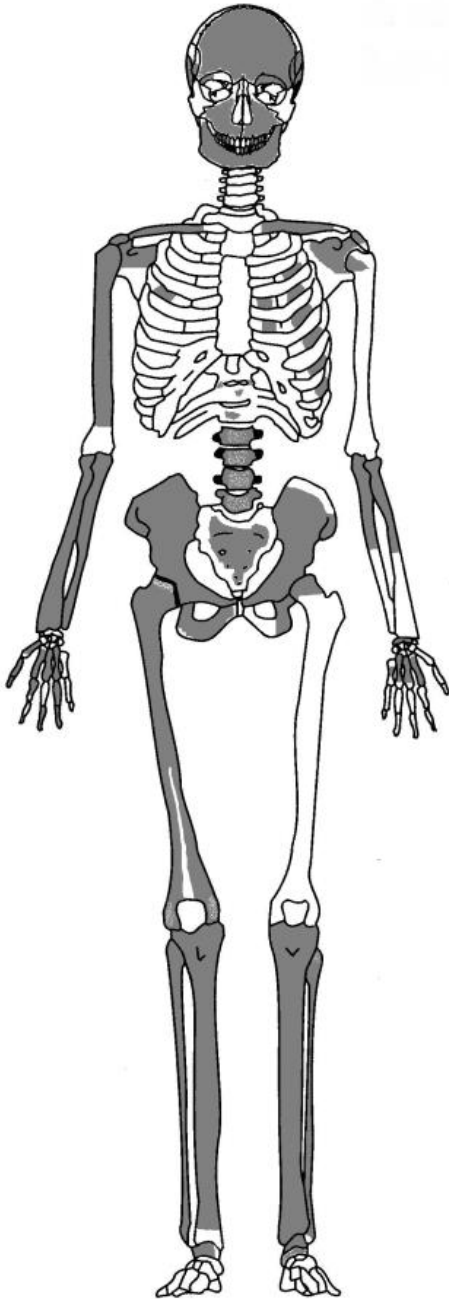
Muuta: hampaasta otettiin hammaskiveä tärkkelystutkimukseen



Kuva 42. Alaleuan oikealla puolella on toisessa poskihampaassa (M2) hammasmätää (*caries*)

Kuva 42. Säilyneet anatomiset osat ja mahdolliset patologiat.

Hauta 16.



Iänmääritys: adultus/maturus; noin 40-44 –vuotias

Sukupuolen arviointi: mahdollisesti mies

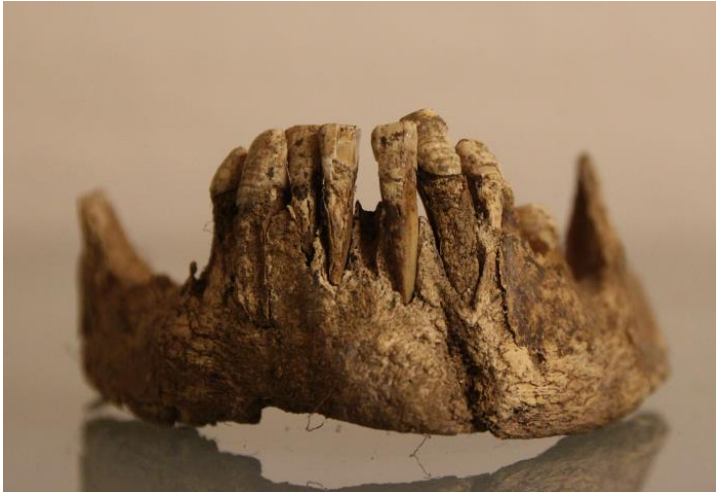Pituusarvio: ei voida määrittää

Patologiat/poikkeavuudet: enamel *hypoplasiaa*, varsinkin kulmahampaissa. Nikamissa on nähtävissä osteofyyttejä. Vasemmanpuoleisessa lantiomaljassa on ovaalinmuotoinen kuluma.

Luiden säilyvyys: melko huonosti säilyneitä. Varsinkin alaleuka on huonosti säilynyt.

Muuta: -

Kuva 43. Säilyneet anatomiset osat ja mahdolliset patologiat.



Kuva 44. Alaleuan hampaissa on nähtävissä enamel hypoplasiaa. Leuka on pahoin kulunut.

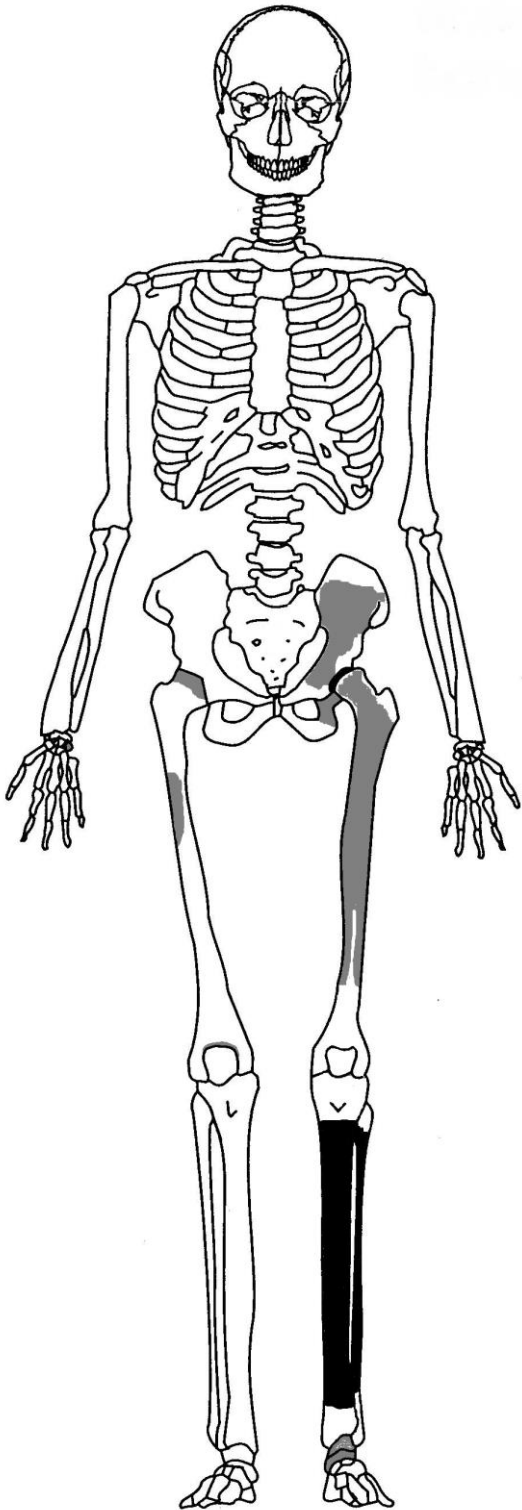


Kuva 45. Nikamien poikkihaaraisissa nivelpinnoissa (*facies processus*) on nähtävissä liikakasvua (osteofyyttejä).



Kuva 46. Vasemmanpuolisessa lantioluun lannemaljassa on näkyvissä soikean muotoinen kuluma.

Hauta 17.



Iänmääritys: adult

Sukupuolen arviointi: -

Pituusarvio: -

Patologiat ja poikkeavuudet:

vasemmanpuoleisessa sääriluussa ja pohjeluussa on näkyvissä uuden luun muodostusta (woven bone formation). Kyseessä näyttäisi olevan spesifi infektiosairaus. Vasemmanpuolisessa lantionluun lantiomaljan reunassa on näkyvissä uurre.

Luiden säilyvyys: huonokuntoisia luita

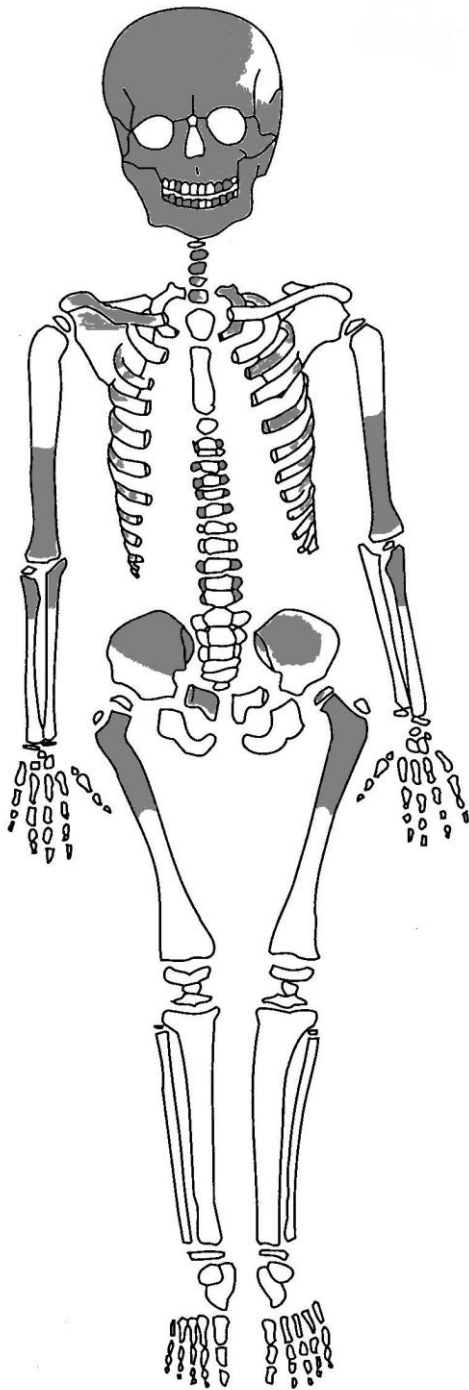
Muuta: -



Kuva 48. Vasemmanpuoleisessa sääri- ja pohjeluussa näkyy luun paksuuntumista, luultavasti tulehduksen aiheuttamaa.

Kuva 47. Säilyneet anatomiset osat ja mahdolliset patologiat.

Hauta 18.



Kuva 49. Säilyneet anatomiset osat.

Iänmääritys: *infans II*; noin 5-vuotias

Sukupuolen arviointi: ei voida määrittää

Pituusarvio: ei voida määrittää

Patologiat/poikkeavuudet: mahdollisesti hieman cribra orbitaliaa

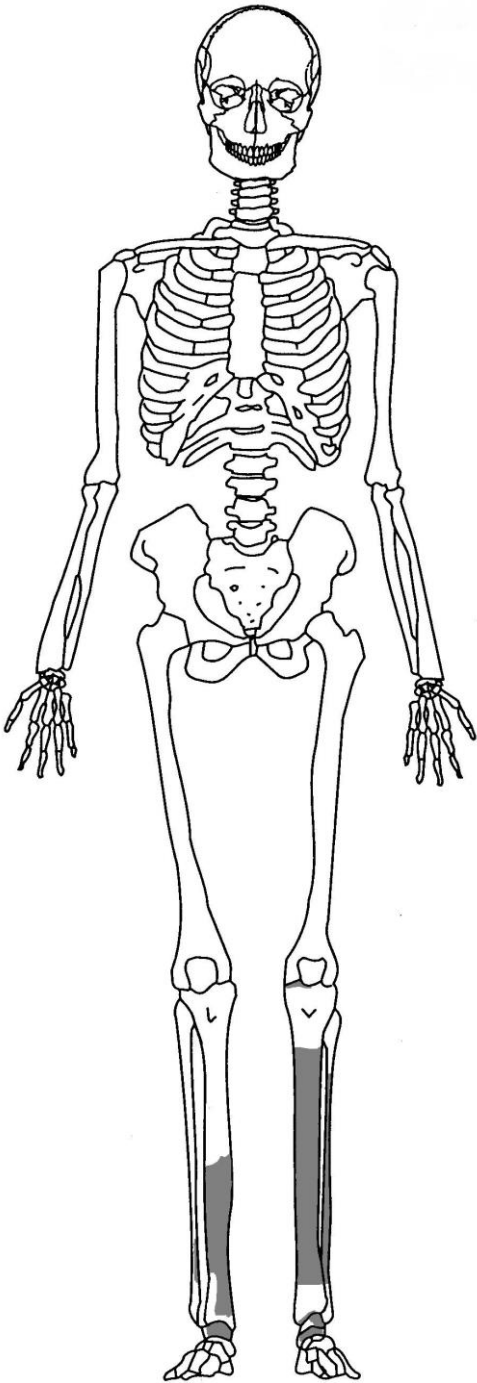
Luiden säilyvyys: melko huonosti säilyneitä

Muuta: kallon luiden seasta löytyi pronssisia nuppineuloja. Toisissa oli kiinni karvaa. Kallon otsalohkon ja pääläenlohkon saumalinjassa oikeasta ohimolohkosta vasempaan on nähtävissä tummempaa väriä ja hieman vihreää väriä. Siinä näkyy myös karvoja ja nuppineula. On mahdollista, että vainajalla on säilynyt hiuksia tai kenties vainajalla on ollut jonkinlainen turkisreunusteinen päähine.



Kuva 50. Vainajan kallossa näkyy karvoja; mahdollisesti hiuksia. Lisäksi kallossa näkyy vihertävää väriä.

Hauta 19.



Iänmääritys: adult

Sukupuolen arviointi: ei voida määrittää

Pituusarvio: ei voida määrittää

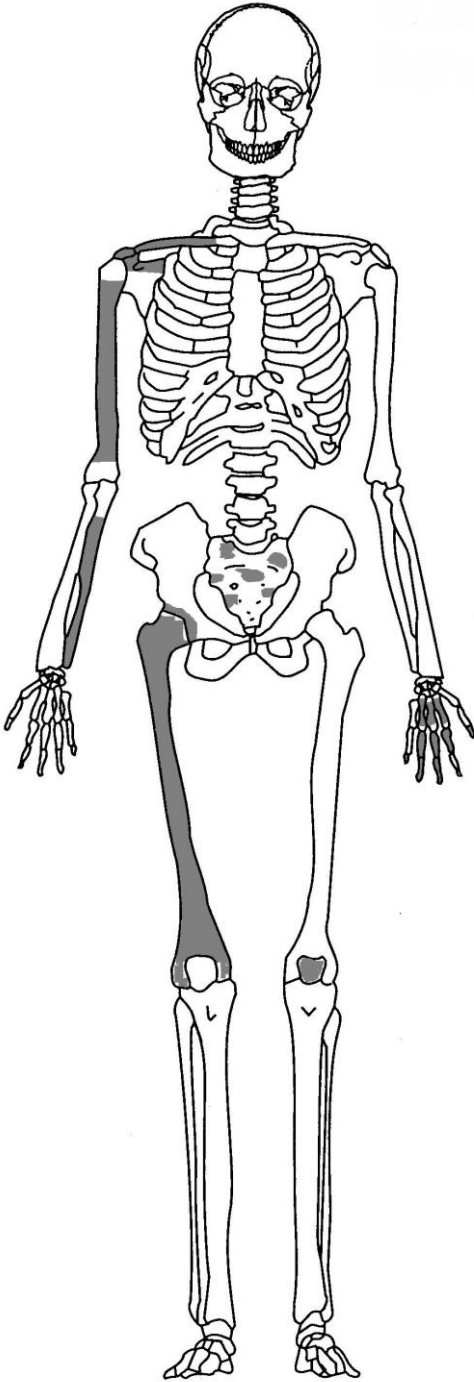
Patologiat/poikkeavuudet: säilyneissä luissa ei ole havaittavissa patologioita tai muuta poikkeavuutta.

Luiden säilyvyys: huonokuntoisia; luusta irtoaa säleitä

Muuta: luiden mukana on hieman puuta

Kuva 50. Säilyneet anatomiset osat.

Hauta 20.



Iänmääritys: adult

Sukupuolen arviointi: ei voida määrittää

Pituusarvio: noin 156 cm

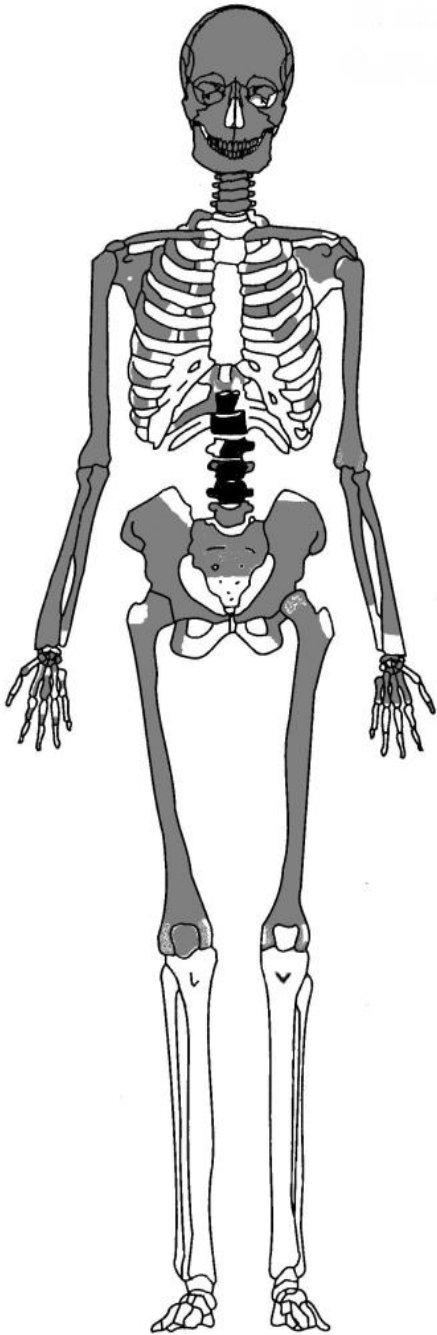
Patologiat: luista ei havaittu sairauksia

Luiden säilyvyys: osa luista on huonosti säilyneitä

Muuta: -

Kuva 51. Säilyneet anatomiset osat ja mahdolliset patologiat.

Hauta 21.



Iänmääritys: *adultus*; noin 20–30 -vuotias

Sukupuolen arviointi: mahdollisesti nainen

Pituusarvio: noin 147 cm

Patologiat: takaraivossa on viilto/pistojälki, joka ei mene kuitenkaan kallon läpi. Kallon pinta on epätasainen ja kuoppainen päälle ja takaraivossa. Voi olla patologiaa tai tafonomista.

Alaleuan oikealla puolella toisessa poskihampaassa on hammasmätää (*caries*) ja kulmahampaassa on nähtävissä enamel hypoplasiaa. Alaleuan molemmissa condyleissa on puolestaan huokoisuutta.

Nikamissa on liikakasvua (osteofyyttejä).

Luiden säilyvyys: hyväkuntoisia luita

Muuta: oikeanpuoleinen olkaluun (*humerus*) lihasten kiinnityskohta (*tuberositas deltoidea*) on paljon vahvempi kuin vasemmanpuoleisen olkaluun. Sen vuoksi on mahdollista, että vainaja on ollut oikeakätinen.

Kallossa on takana nähtävissä puuta. Se on luultavasti arkusta. Haudasta on lisäksi vasemman olkaluun pään palanen, joka on peräisin toisesta yksilöstä.

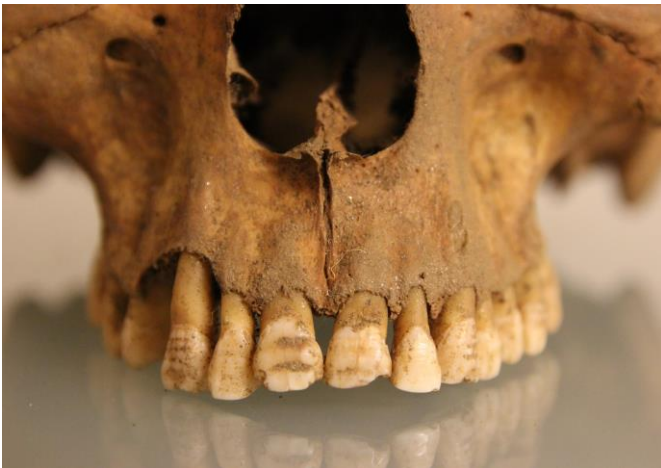Kuva 52. Säilyneet anatomiset osat ja mahdolliset patologiat.



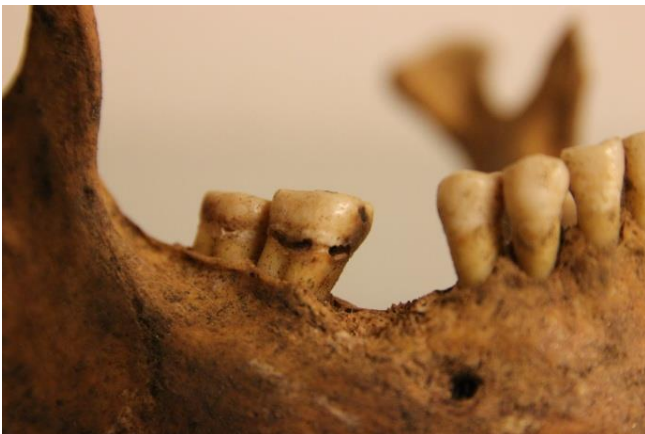Kuva 53. Takaraivon lohossa näkyy viilto-/pisto jälki. Se ei mene kallon läpi.



Kuva 54. Alaleuan (*mandibula*) molemmissa päissä (*condylar/caput mandibulae*) on kulumaa.

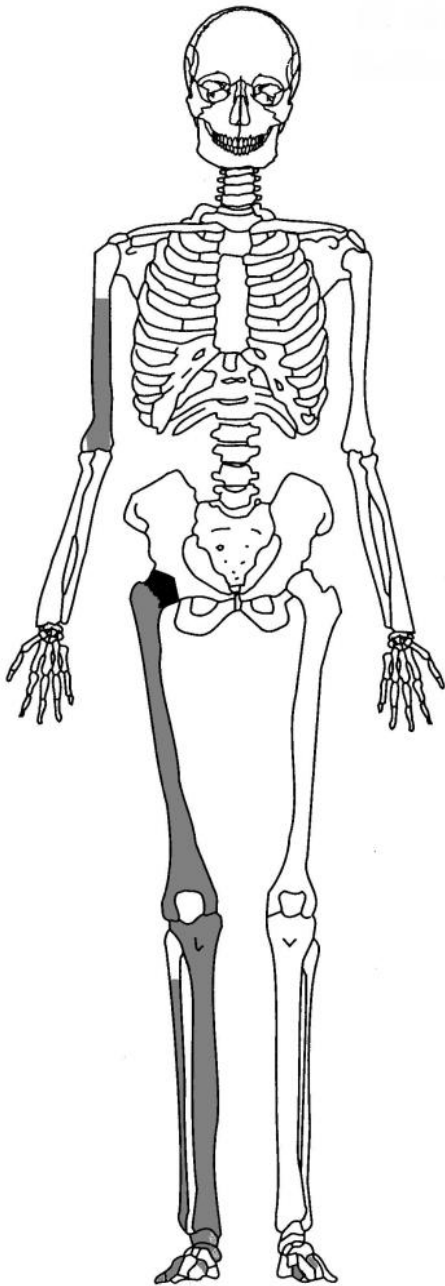


Kuva 54. Hampaissa näkyy *enamel hypoplasiaa*, joka kertoo lapsuuden kasvuhäiriöistä.



Kuva 55. Alaleuan (*mandibula*) oikealla puolella on toisessa poskihampaassa hammasmätää (*caries*)

Hauta 22.



Kuva 56. Säilyneet anatomiset osat ja mahdolliset patologiat.

Iänmääritys: *adult*

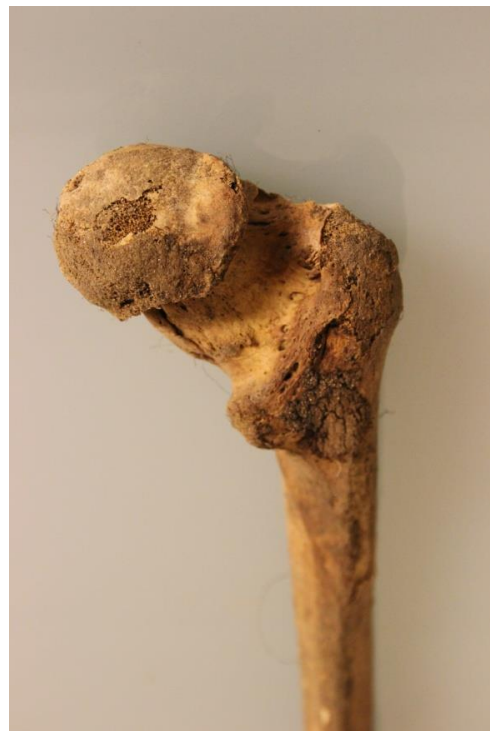Sukupuolen arviointi: -

Pituusarvio: noin 157 cm

Patologiat/poikkeavuudet: oikeanpuolinen reisiluun pää on sienimäisen muotoinen. Kyseessä on todennäköisesti lonkkanivelen *dysplasia*. Se on synnynnäinen ja mahdollisesti periytyvä vaiva. Säilyneiden luiden joukossa ei ollut lantioluuta, jossa olisi myös näkynyt patologisia piirteitä.

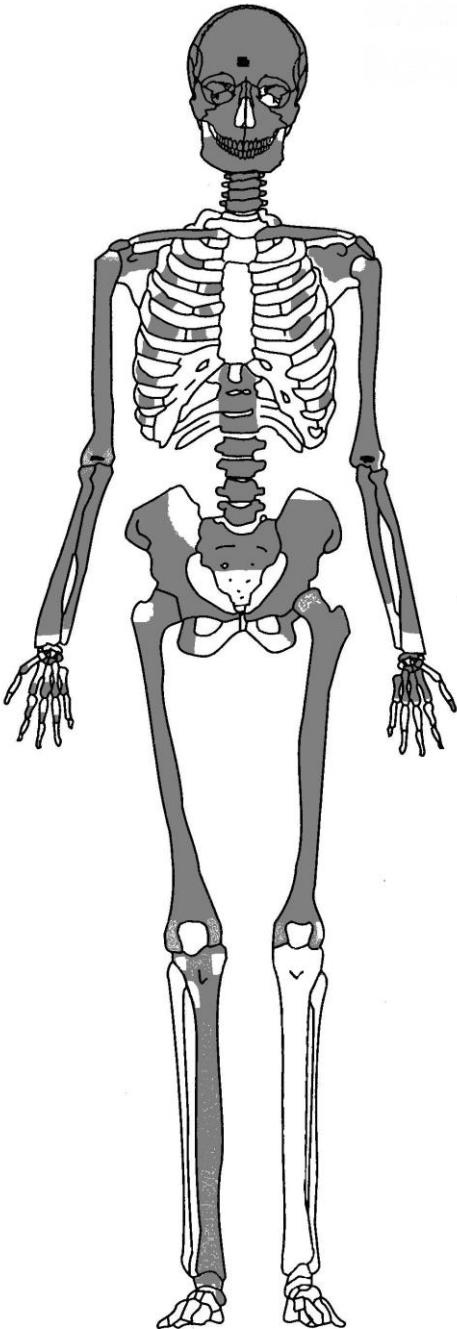
Luiden säilyvyys: melko hyväkuntoisia luita

Muuta: reisiluussa on nähtävissä puuta, joka on luultavasti peräisin arkusta.



Kuva 57. Oikeanpuolisen reisiluun (*femur*) päässä (*caput*) on sienimäisen muotoinen. Se viittaa lonkkanivelen *dysplasiaan*.

Hauta 23.



Iänmääritys: juvenilis/ *adultus*; noin 20-25 -vuotias

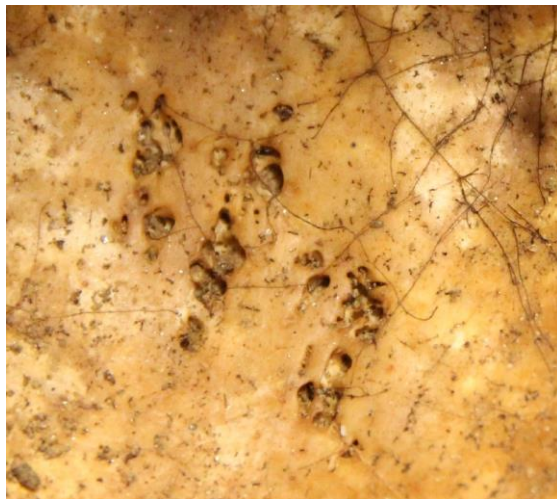Sukupuolen arviointi: nainen

Pituusarvio: ei voida määrittää

Patologiat/poikkeavuudet: vainajan otsaluussa sisäpuolella on reikäisyyttä; mahdollisesti syntyneet jonkinlaisen tulehduksen aiheuttamana. Molemmissa olkaluissa on kyynärlisäkkeessä (*olecranon*) reikä.

Luiden säilyvyys: melko hyvin säilyneitä

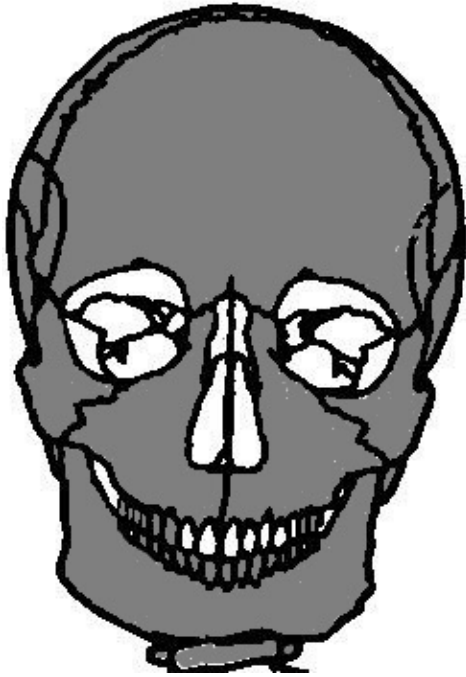Muuta: -



Kuva 58. Otsaluussa näkyy mahdollisesti tulehduksen aiheuttamaa reikäisyyttä.

Kuva. Säilyneet anatomiset osat ja mahdolliset patologiat.

Kallo 1.



Kuva 59. Säilyneet anatomiset osat.

Iänmääritys: *juvenilis*; noin 12 – 15 -vuotias

Sukupuolen arviointi: mahdollisesti nainen, tai nuori mies

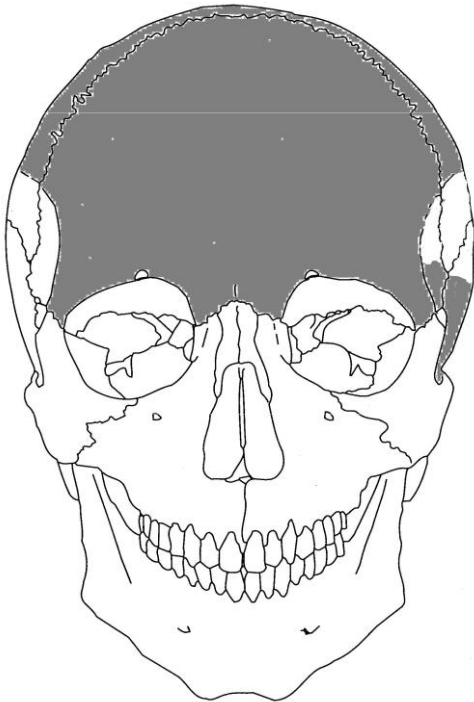
Pituusarvio: ei voida määrittää luista

Patologiat/poikkeavuudet: säilyneissä luissa ei ole havaittavissa patologioita tai poikkeavuuksia.

Luiden säilyvyys: huonokuntoisia luita

Muuta: pienikokoinen kallo

Kallo 2.



Kuva 60. Säilyneet anatomiset osat.

Iänmääritys: *juvenilis*; noin 12 – 15 -vuotias

Sukupuolen arviointi: ei voida määrittää

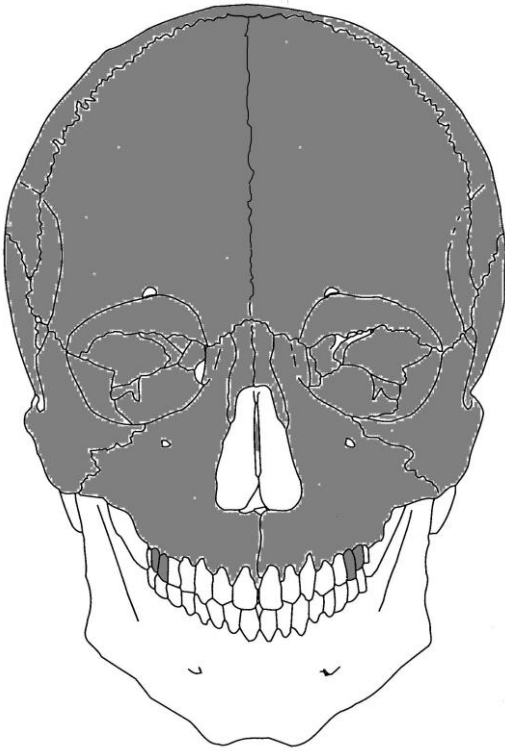
Pituusarvio: ei voida määrittää luista

Patologiat/poikkeavuudet: luissa ei ole havaittavissa patologioita tai poikkeavuuksia

Luiden säilyvyys: melko huonokuntoisia luita

Muuta: pieni, siro kallo

Kallo 3.



Iänmääritys: *adult*

Sukupuolen arviointi: mahdollisesti nainen

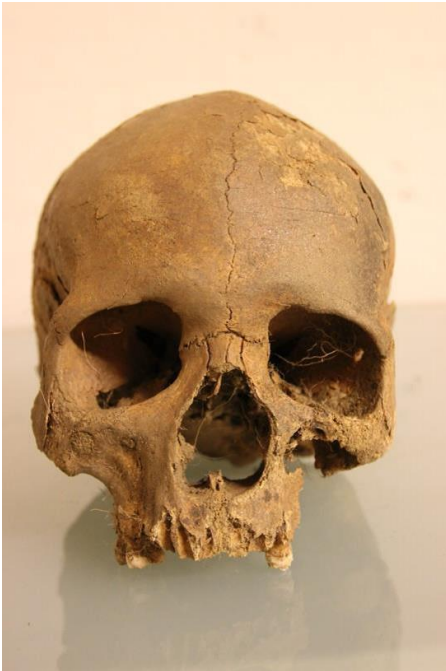Pituusarvio: ei voida määrittää luista

Patologiat/poikkeavuudet: kitalaen luussa (palatinum) on saumakohdalla kohouma. Metooppinen sutuuri on geneettinen piirre.

Luiden säilyvyys: melko hyväkuntoisia luita

Muuta: hauta nro. 4 vainajalla on myös metooppinen sutuuri

Kuva 61. Säilyneet anatomiset osat ja mahdolliset patologiat.

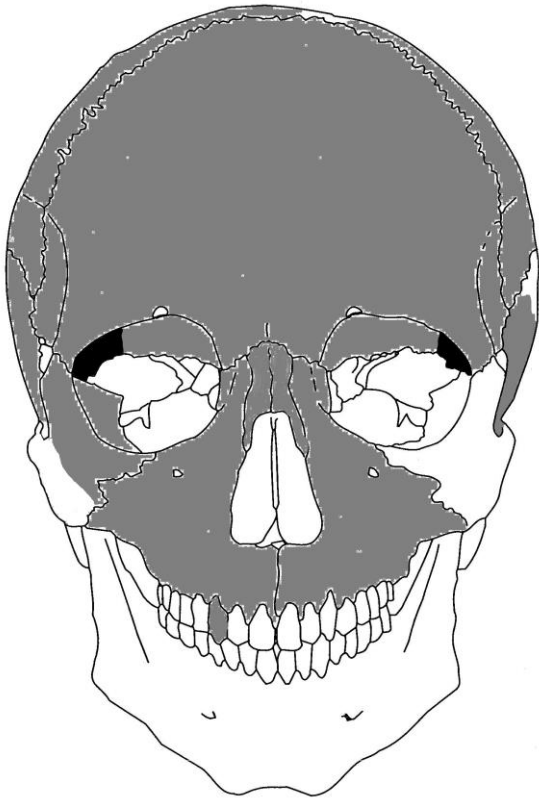


Kuva 62. Vainajalla on metooppinen sutuuri.



Kuva 63. Kitalaenluussa (Palatinum) on luutumiskohdalla kohouma.

Kallo 4.



Iänmääritys: *juvenilis*; noin 11–12 –vuotias

Sukupuolen arviointi: mahdollisesti nainen

Pituusarvio: ei voida määrittää

Patologiat/poikkeavuudet: *cribra orbitalia* erityisesti oikeassa silmäkuopassa

Luiden säilyvyys: kohtalaisesti säilyneitä luita

Muuta: kallo on vääntynyt luutavasti tafonomisista syistä

Kallon sisältä löytyi jyräjän melkein kokonainen luuranko.

Kuva 63. Säilyneet anatomiset osat ja mahdolliset patologiat.



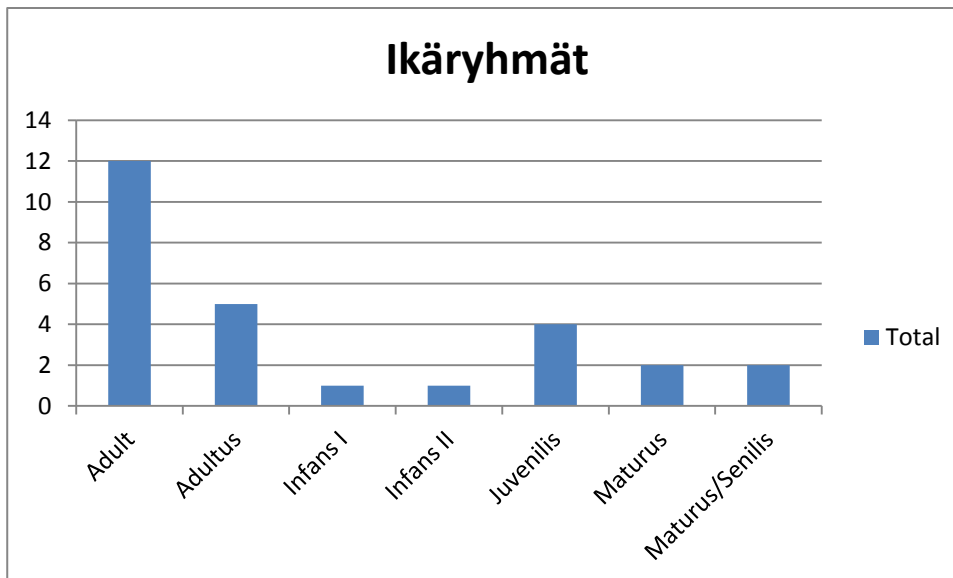
Kuva 64. Vainajan oikeassa silmäkuopassa näkyy *cribra orbitalia*.

5. Yhteenveto ja tulkinta

Tässä raportissa autoja on yhteensä 22 kappaletta. Pelkkiä kalloja on neljä kappaletta. Lisäksi haudoista numero 8, 10 ja 21 on luita myös toisesta yksilöstä.

Tuuloksen kirkkomaan materiaalissa on kaksi lasten hautaa (*infans I & infans II*), joista toinen on iältään noin 5-vuotias (H12: *infans I*) ja toinen on noin 6 - 7 – vuotias (H18: *infans II*). Nuoria (*juvenilis*) yksilöitä on yhteensä 4 kappaletta. Näiden ikä vaihtelee 12–25 ikävuoteen. Nuorempia aikuisia (*adultus*) on 5 ja vanhempia aikuisia (*maturus*) on 2 kappaletta. Vainajia, joiden ikää ei voi varmasti arvioida kumpaan kategoriaan *maturuksiin* vai *senilikseen* he kuuluvat, on myös kaksi. Ne ovat kuitenkin olleet vanhempia kuin *adultus* ryhmään kuuluvat vainajat. Loput yksilöistä kuuluvat *adult* ikäluokkaan. Se kattaa kaikki täysikasvuiset yksilöt. Niitä on yhteensä 12 kappaletta. (taulukko 1)

Taulukko 1. Tuuloksen kirkkomaan vainajien ikäryhmät (*Infans I* :0-7v, *Infans II*: 5-14v, *Juvenilis*: 10-24v, *Adultus*: 18-44v, *Maturus*: 35-64, *Senilis*: 50-79 ja *Adult* sisältää *Adultus*-, *Maturus*- ja *Senilis* –ryhmät.).



Hautojen luita on toisinaan säilynyt vain vähän, joten vainajien sukupuolta ei voida aina määrittää luotettavasti. Toisinaan myös luiden kunto on huono, sillä luut ovat toisinaan pahasti fragmentoituneita ja niiden pinta on paikoittain kulunut rikki. Lasten ja nuorten sukupuolta on myös vaikeampi määrittää, sillä monet sukupuoliominaiset piirteet kehittyvät vasta puberteetin jälkeen. Tuuloksen luumateriaalin perusteella voidaan kuitenkin sukupuoli määrittää yhteensä kolmestatoista vainajasta.

Taulukko 2. Tuuloksen vainajien sukupuolimääritys (M = mies, N = nainen)

Lukumäärä	Sukupuoli
2	M
5	M?
2	N
4	N?
13	Yhteensä

Vaikuttaa siltä, että molemmat sukupuolet ovat tasaisesti edustettuina luuaineistossa. Varmasti identifioituja naisia ja miehiä on kumpaakin kaksi. Mahdollisia miesvainajia on viisi ja mahdollisia naisia on puolestaan neljä kappaletta.

Pituus voitiin mitata seitsemän vainajan pitkistä luista. Pituus vaihteli noin 147 cm – noin 185 cm välillä. Miehiä oli vainajista kaksi, ja heidän pituutensa olivat noin 176 cm ja noin 185 cm. Neljän naisen luiden pituudet voitiin laskea ja ne vaihtelivat noin 147cm ja 157 cm välillä.

Yhteensä 20 vainajan luista löytyi patologisia piirteitä ja/tai muita poikkeavuuksia. Tuuloksen asukkaista suuri osa on kärsinyt huonosta hammashygieniasta. Moni oli menettänyt hampaita, ja jäljellä olevissa hampaissa näkyi reikiä ja hammaskiveä. Yleisempiä sairauksia joita havaittiin hampaissa ovatkin hammasmäätä (*caries*) ja hammaskivi (*calculus*). Haudoissa 1, 4, 15 ja 21 olevien vainajien hampaista otettiin hammaskivestä näyte tärkkelystutkimusta varten. Turun yliopiston arkeologian opiskelijat Tytti Juhola, Niina Klemola ja Heli Etu-Sihvola tekevät tärkkelystutkimusta, jossa analysoimalla hammaskiveä pyritään selvittämään entisajan ihmisten ruokavaliota. Hammasmäädän ja hammaskiven ohella näkyy useiden vainajien hampaissa myös *enamel hypoplasiaa*, joka on hampaissa näkyvä kiillehäiriö. Sen ilmeneminen kertoo lapsuudessa koetusta häiriöstä kasvussa. Tällaisia häiriötekijöitä kasvussa voivat olla erilaiset puutostilat tai sairaudet.

Puutostilasta kertoo myös vainajilla näkyvä *cribra orbitalia* toisessa tai molemmissa silmäkuopassa. Ne näkyvät yleensä pieninä tai jopa suurehkoina reikinä silmäkuopan yläosassa. *Cribra orbitaliaa* näkyy useimmiten nuorilla vainajilla, mutta sitä saattaa havaita myös aikuisilla. Sitä voi aiheuttaa mm. keripukki, raudanpuute, aliravitsemus ja kulkutaudit. (Mann & Murphy 1990: 23) Tuuloksen hautausmaalta löytyi neljä vainajaa, jolta löytyi merkkejä *cribra orbitaliasta*, ja näistä kaksi oli nuorta yksilöä.

Yleinen patologia mikä havaitaan Tuuloksen vainajien luissa on myös erilaiset luissa näkyvät kulumat. Niitä näkyy erityisesti nikamissa, lantioluussa ja pitkien luiden päissä. Kulumat luissa ja varsinkin nikamissa voivat viitata mahdollisesti nivelrikkoon eli artroosiin, spondyloosiin ja/tai spondylolisteesiin. Muutamien vainajien nikamissa oli myös näkyvissä painaumuksia nivelpinnassa, jotka voisivat olla ns. Schmorl's nodes. Osa vainajista on iäkkäitä, ja iän myötä tulevat kulumat kuuluvat luonnollisesti asiaan, mutta kulumia oli myös nuoremmilla yksilöillä. Raskas fyysinen työ voi jo nuorella ihmisellä aiheuttaa erilaisia kulumia mm. selkärankaan ja pitkien raajojen luihin. Kulumia voivat aiheuttaa myös erilaiset traumat, kuten esimerkiksi korkealta putoaminen, tai on mahdollista että taustalla voi olla myös perinnöllisiä tekijöitä.

Edellä mainittujen tapauksien ohella yhdellä vainajalla ainakin osa rintanikamista kaartuu eteenpäin. Rintanikamissa oli myös reikiä ja nikaman (corpuksen) reunassa oli liikakasvua. Kyseessä voi mahdollisesti olla tuberkuloosi. Vainajalla oli lisäksi molemmissa lantioluun lonkkamaljassa uurre, mutta ne voivat toki olla myös yksilöllinen piirre. Saman vainajan toisessa reisiluun (*femur*) päässä (*caput*) on nähtävissä pieni nystyrämäinen liikakasvu ja se viittaa nivelten kulumiseen. Vainajan muut luut olivat hyvin säilyneitä ja jopa poikkeuksellisen kookkaita.

Patologisia piirteitä löytyi myös vainajasta haudassa numero 17. Tämän vainajan vasemmanpuolisessa sääri- ja pohjeluussa on nähtävissä jonkinlaista tulehduksen aiheuttamaa liikakasvua. Se on mahdollisesti seurausta jonkinlaisesta tulehduksesta.

Kahdella Tuuloksen kirkkomaan vainajista on merkkejä traumasta. Vainajalla haudasta numero 21 on pistomainen jälki takaraivossa. Takaraivon luu on paksumpaa kuin muualla kallossa ja ehkäpä juuri sen vuoksi pisto ei ole mennyt luusta läpi. Jälki luussa on kuitenkin selkeä. Jäljen reunat eivät ole kovin terävät, mutta näyttäisi siltä, että pistomainen jälki on voinut tapahtua vain hieman ennen kuolemaa, sillä luu ei ole ehtinyt vielä parantua. ”Pistojäljen” yhteydestä kuolemaan ei voida kuitenkaan sanoa mitään varmaa.

Toinen vainaja, jolla näyttäisi olevan merkki traumasta, on vainaja haudasta numero 5. Hänellä on vasemmanpuoleisessa pohjeluussa keskellä vartta paksunnos. On todennäköistä, että kyseessä on parantunut luunmurtuma, josta on murtuman parantuessa jäänyt paksunnos murtumakohtaan.

Tuuloksen vainajilla oli myös muita luupoikkeavuuksia kuin patologioita. Yksi tällainen mielenkiintoinen piirre löytyy että kahdelta vainajalta (K3 ja H4). Heillä on molemmilla niin

sanottu metooppinen sutuuri kallossa. Se on otsaluussa oleva sauma, joka yleensä sulkeutuu varhaislapsuudessa. Metrooppinen sutuuri ei ole siis merkki sairaudesta, vaan se on geneettinen ominaispiirre. Metrooppisen sutuurin esiintyminen yli 3-vuotiaille on perinnöllinen ominaisuus, ja se on nähtävissä noin 5 % väestöllä ympäri maailmaa (Larsen, 2002: 210). On hyvin todennäköistä, että nämä Tuuloksen vainajat ovat sukua keskenään. Lisäksi heillä molemmilla on yläleuanluun suulakilisäkkeessä (*processus palatinus maxilla*) patologisia piirteitä. Toisella heistä on kohouma keskellä suulakilisäkkeen luutumalinjaa, ja toisen vainajan suulakilisäke ei ollut luutunut kiinni yhteen.

Toisinaan luiden joukosta löytyi myös esineitä. Yksi näistä oli haudassa numero 8. Haudassa olleen nuoren vainajan luiden joukossa oli nuppineuloja. Nuppineulat ovat pronssisia tai kuparisia, sillä ne ovat väreiltään vihertäviä ja ne olivat myös värjänneet ympäröivää luuta vihertäväksi. Yksi nuppineula on yhä painautunut kiinni kallon luuhun. Kallossa on otsalohkon ja pääläenlohkon saumalinjassa, oikeasta ohimolohkosta vasempaan näkyvissä tummaa sekä vihertävää väriä. Samaisessa kohdassa näkyy karvoja ja yhdessä kohdassa on kiinni myös edellä mainittu nuppineula. On vaikea sanoa, ilman tarkempaa tutkimusta, ovatko karvat vainajan säilyneitä hiuksia, vai kenties jonkinlaista turkista. Nuppineuloja on tiedetty käytettävän vainajan käärinliinan kiinnittämisessä, mutta on myös mahdollista, että vainajalla on ollut jonkinlainen turkisreunusteinen päähine.

Vainajien kuolinsyitä on mahdotonta tietää varmasti. Suurin osa ihmisistä on todennäköisesti kuollut nopeasti leviäviin tartuntatauteihin, mitkä eivät ole ehtineet jättämään merkkejä luihin. Tämä koskee varsinkin lapsia, joiden vastustuskyky on ollut heikompi kuin aikuisten.

Lähteet

Ascádi, G, Y. & Nemeskéri, J. (1970.) History of Human Life Span and Mortality. Akademiai Kiadó, Budapest.

Aufderheide, A.C. & Rodriguez-Martin, C. (1998). The Cambridge encyclopedia of human paleopathology. UK.

Brothwell, D. R. (1981). Digging up Bones. New York.

Buikstra, J. E. & Ubelaker, D. H. (1997). Standards: For Data Collection from Human Skeletal Remains. *Arkansas Archaeological Survey Research Series*, Fayetteville, AK, No. 44.

Larsen, C.S. (2002). Skeletons in Our Closet. Revealing Our Past Through Bioarchaeology. Princeton University Press.

Maijanen, H. & Niskanen, M. (2009). New Regression Equations for Stature Estimation for Medieval Scandinavians. I: *International Journal of Osteoarchaeology* vol 20, 472-480.

Mann, R.W & Murphy, S.P. (1990). Regional Atlas of Bone Disease. A Guide to Pathologic and Normal Variation in the Human Skeleton. U.S.A.

McMinn, R.M. H & Hutchings, R.T. (1980). Ihminen – anatomian kuvasto (suomalaisen laitoksen toimituskunta Walter Nienstedt, Kirsi Litmanen, Pekka Nienstedt). *Medi lääkärikeskus*. Porvoo.

Schaefer, M; Black, S; Scheuer, L. (2009). Juvenile Osteology: A Laboratory and Field Manual. USA.

Salo, K. (2007). Porvoon kirkon luuanalyysi. Museovirasto.

White, T.D & Folkens, P. A. (2005). The Human Bone Manual. U.S.A.

Latina-Suomi sanasto

Acetabulum	lonkkamalja
Acromion	olkalisä
Alveolar	hampaiden juurien kolot leukaluussa
Arcus	nikaman kaari
Calcaneus	kantaluu
Atlas	atlas-nikama, ensimmäinen kaulanikama
Axis	axis-nikama, toinen kaulanikama
Canine	kulmahammas
Capitatum	yksi ranteen luista
Caput femoris (caput)	reisiluun pallonmuotoinen nivel
Caput humerus (caput)	olkaluun pallonmuotoinen nivel
Caput mandibulae	Alaleuan luun pää
Caput radii	värttinäluun kyhmy
Caries (karies)	hammasmäätä eli reikä hampaassa
Cavitas glenoidalis	nivelkuoppa
Clavicula	solisluu
Condyleus medialis (femoris)	(reisiluun) ulompi nivelnasta ulkosivusta
Corpus sterni	rintalastan runko
Corpus vertebrae	nikaman solmu
Costa (mon. costae)	kylkiluu (mon. costae)
Coxae	lantioluu
Cranium	pääkallo
Cribr orbitalia	silmäkuopan yläreunan huokoisuus, seurausta useimmiten raudanpuuteanemiasta
Crista iliaca	suoliluun harja
Cuboideum	kuutioluu, yksi nilkan luista
Cuneiform laterale	yksi nilkan luista
Cuneiform mediale	yksi nilkan luista
Cuneiforme mediale	yksi nilkan luista
Dexter (dx)	oikea
Diafyysi (diaf)	luun varsi
Dens axis	kiertonikaman hammas
Dentes	hampaat
Distaali (dist)	kauimpana kehosta
Epifyysi	luuhun kiinni kasva osa esim. nivelpinta
Epicondylus medialis	koukistajalisäke
Ethmoidale	yksi kallon luista nenässä
Facies articularis	nivelpinta
Facies auricularis	nivelpinta ristiluun ja lantioluun välissä
Femur	reisiluu
Fibula	pohjeluu
Foramen	reikä
Foramen cecum	umpisola
Foramen magnum	iso niska-aukko
Fossa Iliaca	suoliluun kuoppa
Fossa olecranon	kyynärlisäkekuoppa
Fovea dentis axis	kiertonikaman hampaaseen vastaava nivelpinta

Glabella	otsakolmio, otsaluun kohta silmien välissä, jota käytetään sukupuolimäärittelyssä
Hamatum	yksi ranteen luista
Humerus	olkaluu
Hyoideum	nieluluu
Iliac crest	suoliluussa oleva sukupuolenmäärittelyssä käytettävä kohta
Ilium	suoliluu, osa lantioluuta
Incisiv	etuhammas
Incisura ischiadica major	suoliluussa oleva sukupuolenmäärittelyssä käytettävä kohta
Incus (alasin)	yksi kuuloluista
Ischium	istuinluu, osa lantioluuta
Linear Enamel Hypoplasia (LEH)	lapsuudenaikaisesta sairaudesta tai ravintoaineen puutoksesta johtuva kiilteen kehityshäiriö
Lunatum	yksi ranteen luista
Malleus (vasara)	yksi kuuloluista
Manubrium	rintalistan ylimmäinen osa
Mandibula (Md)	alaleuka
Manubrium sterni	rintalastan kädensija
Margo supraorbitalis	silmäkuopan yläreunus, sukupuolimäärittelykseen käytettävä otsaluun osa
Maxilla (Mx)	yläleuka
Meatus acusticus externus/internus	ulompi/sisempi korvakäytävä
Metacarpus (Mc)	kämmenpöydän luu
Metatarsus (Mt)	jalkapöydän luu
Metooppinen sutuuri	otsaluun keskisauma, geneettinen merkkitekijä aikuisilla
Molar (M)	poskihammas
Nasale	nenäluu
Naviculare	yksi nilkan luista
Occipitale	takaraivonluu
Olecranon	kyynärlisäke
Orbita	silmäkuoppa
Ossa longa (ol)	pitkät luut
Osteofyytti (osteophyte)	nivelpinnan ympärille kasvanut luumuodostuma nivelsairauksiin
liittyy	
Palatinum	kitalaenluu
Parietale	päälaenluu
Parodontis	leukaluu on vetäytynyt ientulehduksen seurauksena
Pars petrosa	ohimoluun osa, jossa kuulokäytävä
Patella	polvilumpio
Phalange (PH)	sormiluu
Pisiforme	yksi ranteen luista
Posterior	takapuolella vrt. anterior
Premolar (PM)	premolaari eli välihammas
Processus coracoideus	korppilisäke
Processus mastoideus	kartiolisäke
Processus transversus	poikkihaarake
Proksimaali (prox)	lähimpänä kehoa vrt. distaali

Pubis	häpyluu, osa lantioluuta
Pubis symfysis	häpyluuliitos, jota käytetään ikämäärityksessä
Radius	värttinäluu
Sacrum	ristiluu
Scaphoideum	yksi ranteen luista
Scapula	lapaluu
Schmorls nodes	Nikaman keskiosan painauma, joka voi johtua liian raskaiden painolastien kantamisessa välilevyn työntymisestä nikamaan
Sesamoid	tukiluu, eli ns. sesamuluu
Sinister (sin)	vasen
Sphenoidale	yksi kallon luista
Spina scapulae	lapaluun harju
Sternum	rintalista
Sulcus preauricularis	suoliluussa oleva kohta, jota käytetään sukupuolenmäärityksessä
Superior	yläpuolella
Sutura	kallon sauma
Sutura coronalis	kiertosauga, otsaluun ja pääläenluiden välinen sauma
Sutura lambdoidea	takaraivonluun ja pääläenluiden välinen sauma
Sutura sagittalis	nuolisauga, pääläenluiden välinen sauma
Sustentaculum tali	kantaluun telaluun kannatin
Squama temporalis	ohimoluun suomuosa
Tafonomia	oppi joka tutkii miten esimerkiksi luut hajoavat maaperässä
Talus	yksi nilkan luista
Temporale	ohimoluu
Tibia	sääriluu
Trapezium	yksi ranteen luista
Trapezoid	yksi ranteen luista
Triquetrium	yksi ranteen luista
Trochanter maior	iso sarvennoinen
Trochanter minor	pieni sarvennoinen
Tuber ischiadicum	istuinkyhmy
Tuberculum mentale(Mental eminence)	leukakyhmy
Ulna	kyynärloo
Vertebra cervicalis (CV)	kaulanikama
Vertebra lumbalis (LV)	lannenikama
Vertebra thoracalis (TV)	rintanikama
Vomer	vannasluu
Zygomaticum	poskiluu

Liite 1. Tuuloksen kirkkomaan analysoidut luu -taulukko 2013.

Hauta	Kpl	Luu	Puoli	Epifyysi	Pituus	Paino	S- puoli	Ikäryhmä	Ikä	Patologia	Kuvaus
Hauta 1	1	Neurocranium				28,75	M?	Juvenilis	Juvenilis		Par+Occ+Fro (kasvon luut puuttuvat), coronal sutuuri oikealta puolelta auki, foranum magnum on hieman näkyvissä, nuchal crest:4, kallo suhteellisen hyvin säilynyt, takaraivossa jäänteitä puusta? arkusta?
Hauta 1	4	Temporale	Dx			4					Processus mastoideus osittain rikki kulunut, external/internal acoustic (auditory) meatus, 90%, squama osittain kulunut, 4-osassa.
Hauta 1	2	Temporale	Sin			20,7					2- osassa, 60%
Hauta 1	1	Temporale+ Sphenoidale	sin			4,5					
Hauta 1	1	Occipitale	sin			5,1					Condylis occipitalis, condyle foramen
Hauta 1	2	Maxilla				33,1			17-25 (Brothwell)	Hammaskiveä	Melkein kokonainen, yksi hampaista irrallinen, hampaiden emalji särkyä helposti, hampaissa hieman hammaskiveä. Sin: I2,C,PM1, PM2. Dx:I2,C, PM1, PM2, M1,M2,M3. Etohampaat (I2) vinot.
Hauta 1	1	Dentes	sin?			1,8					Kokonainen, luultavasti M2 maxilla.
Hauta 1	1	Dentes	sin?			1					Incisor, tuntuu liian suurelta maxillan alveoliin, mutta jos on niin vasemmalta.
Hauta 1	1	Axis				7					Melkein kokonainen, dx nivelpinta hieman murskaantunut. kulunutta pinta, ei niin isokokonainen.
Hauta 1	3	CV				2,6					Niskanikamien palasia, hieman corpusta, mutta lähinnä arcusta, voivat osaksi kuulua yhteen.
Hauta 1	3	Int frg				0,3					Mahdollisesti nikamista, pienehköjä paloja.
Hauta 1	3	LV				49,7					Kuluneita (tafonomista), mutta myös patologisesti, reunat hieman kuluneita (lipping), aavistus Schmorls nodes:ia)

Hauta 1	2	CV				5				Corpus +arcus, n.65%, selkeät reunat.
Hauta 1	2	TV				11,3				Toisessa corpus huonosti säilynyt (alaosa vain näkyv), arcukset melkein kokonaisia, n.50-80%,
Hauta 1	1	Sacrum				22,1				Osittain säilynyt, etupuoli säilynyt paremmin, ensimmäinen nikama melkein kokonainen, tuntuu pienenkokoiselta.
Hauta 1	1	Costa				1,6				Diafyysi fragmentti, n. 15%.
Hauta 1	1	Ol frg				4,6				Luultavasti femurista, n. 15%, diafyysi, pienehkö pala, pinta osittain kulunut, onko tafonomiaa vai patologiaa?
Hauta 1	1	Ol frg				0,5				Pieniä pala diafyysia.
Hauta1	yli 20	Cranium frg				13,8				Pieniä paloja, kasvon luita, sphenoidale.
Hauta 1	1	Scapula	sin			15,2				Acetabulum puoliksi, spina; hieman säilynyt, n. 20%
Hauta 1	1	Scapula				1				Corpus, pieni pala.
Hauta 1	1	Sphenoidale				4,6				Posterior clinoid process
Hauta 1	2	Sphenoidale				4,5				
Hauta 1	8	Cranium frg				12,3				Sphenoidale?
Hauta 1										Yleistä: pienehköjä nikamia, kallo miehinen(vain yksi piirre), hampaat hyväkuntoisia, putkiluussa mahdollisesti patologiaa, ei kasvonluita säilynyt. Luiden joukossa hyönteisen tyhjä kotelo, pieni kotilomaisen näköinen eläin.

Hauta 2	1	Cranium				504,7	M		Kallossa kaksi reikää: toinen takaraivossa (oikealla puolella, jossa luu repeytynyt ja painunut hieman sisälle..Toinen reikä vasemmassa ohimossa, ovaalin muotoinen. Lämpimitta: Reikä päättyy saumakohtaan. Ovatko reiät tahallisesti tehtyjä vai tafonomisesta syystä syntyneitä?	Tukeva kallo; leveät kasvot (poskipäät), Nuchal crest; 1, Processus mastoideus; 3, Supra orbital margin; 3, Supraorbital ridge/Glabella: 3, Mental eminence: 3 (leuka aika kulunut oikealta puolelta. Otsa kaartuu loivasti taaksepäin, neliömäiset silmäkuopat. Yleistä: kallon pinta aika kulunut, sutuurit kaikki kiinni; sagittalis: osittain luutunut kokonaan kiinni, lambdaideal: vaihtelee, mutta enimmäkseen kiinni. (sutuurit enemmän auki kuin kiinni)
Hauta 2		Maxilla (kiinni kallossa)						20-	Caries vasemmalla puolella toisessa poskihampaassa (M2) krrunu alaosassa ja juuressa. Enimmäkseen juuressa.	Vasemmalla puolella: C, PM1, PM2, M1, M2, M3, oikealla puolella: irronneet . M3 jälkeen leukaluussa tilaa ainakin vasemmalla puolella. Pinta rikkoutunut molemmilla puolilla. Leuan ulkopuoli kokonaan kulunut edestä, mikä vaikeuttaa hammasalveolien paikantamista.
hauta 2	1	Incisiv	sin			0,8			Enamel hypoplasia	Kruunu lyhyt; kulunut
Hauta 2	1	Incisiv				0,6				Vino kruunu.
Hauta 2	1	Molare				0,9				Pieni kokoinen; ei kuulu samalle vainajalle?, kaksi juurta kiinni toisistaan toiselta puolelta, ja auki toiselta puolelta, hyvin kulunut.
Hauta 2	2	juuri	dx			0,4				Incisiv tai canini
Hauta 2	1	PM2	dx			1				
Hauta 2	1	Mandibula				56,3			Adult: 45- (vain Caninin ja PM:n perusteella) Brothwell:H. Emalji hypoplasia (C, PM)	Melkein kokonainen, vasen puoli mandibular condylisja coronoid process hieman rikkoutunut. Hampaat oikealla puolella: I1, I2, C, PM1, Pm2, M1 lähtenyt jo eläessä- leukaluu luutunut, M2 näkyy vain toinen juuri, M3 ei ole- leukaluu luutunut. Vasemalla puolella: I1, I2, C, PM1 (Pm2: alveoli tyhjä) M1 lähtenyt jo eläessä, M2, M3 tyhjät alveolit. M2 alveoli näyttää kuluneelta; onko hammas lähtenyt jo eläessä? Hampaat korkealla; ien laskeutunut - juuret näkyvät. Vasen PM1 juuri "painunut" sisään. Oikea PM2 juuri kulunut. Emalji hypoplasiaa nähtävissä C:ssa ja PM:ssa.
Hauta 2	1	Atlas				6,4			Patologiaa nivelpinnassa	Melkein kokonainen; toinen arcus on rikkoutunut, kuten myös puolet nivelpinnasta, keskimmaisessä nivelpinnassa patologiaa: "reunat levinneet"

Hauta 2	1	Scapula	sin			8,4					n. 10%, osa coracoid process:ia
Hauta 2	5	Scapula frg	sin			2					Paloja scapulasta
Hauta 2	5	Costae	sin?			8,5					Diafyysi, n. 5-40%, huonosti säilyneitä
Hauta 2	1	Scapula	dx			20,2					n. 40%, acetabulum melkein kokonainen, acromion osaksi säilynyt, lateral(axillary) reuna säilynyt, intraglenoid tubercle osaksi säilynyt.
Hauta 2	2	Costae	dx			6,4					Dist. 50%, huonosti säilyneitä.
Hauta 2	6	Costae	dx?			15,9					Diafyysi frg, huonosti säilyneitä.
Hauta 2	1	Costae	dx?			1,2					Prox. n. 15 %, näkyy tubercle, huonosti säilynyt
Hauta 2	2	Costae	dx?			1,3					Diafyysi frg, huonosti säilyneitä.
Hauta 2	2	Int	sin			0,4					Samassa paketissa kuin edelliset.
Hauta 2	1	Clavicula	dx			2,9					n. 40%, diafyysi frg; näkyy foranem nutsition, huonosti säilynyt.
Hauta 2	2	Clavicula				2,2					Distaali, n. 40%, huonosti säilynyt
Hauta 3	1	Coxae	dx			108,6			40-44		n. 80% ; osa ischiumia (30%) ja os pubista (n. 40%), ilium miltei kokonainen. Reikä yläosassa; ulottuu miltei crestiin saakka (tafonominen), acetabulum säilynyt kokonaan. Greater sciatic notch: 2, Preauricular ridge: 4?, auricular surface: 5? (40-44v?).
Hauta 3	1	Femur	sin		41,9	247					Melkein kokonainen: distaali condyle (vasen lateral) posterior puoli kulunut osittain pois. Prox: Trochanter maior puuttuu. Mitat: Dist condyles: 67,8 (kulunut, siksi mitta ei niin tarkka), Diafys: 26,4 (horizontaali), 23,6 (vertikaali), Caput: 42,7 (horizontaali), 42,9 (vertikaali).
Hauta 3	1	Femur	dx		40,8	228,7					Condyles liian kuluneita mittaukseen, prox trochanter maior kulunut. Mitat: Diafys: 25,1 (horizontaali), 23,3 (vertikaali), Caput: 42,5 (horizontaali), 42,9 (vertikaali).
Hauta 3	1	Tibia	dx		32,9	117,2					Melkein kokonainen; prox epifyysi anterior puoli puuttuu hiukan (esim tibial tuberosity), samoin distaali epifyysi; posterior puoli puuttuu osin, prox epif myös posterior puolella kulunut hiukan.
Hauta 3	1	Fibula	dx	?/L		17,5					Dist 90%, prox pää puuttuu, huonommin säilynyt kuin tibia, prox diafyysi auki.

Hauta 3	1	Tibia	sin		33,4	118,2					Melkein kokonainen; prox ja dist epifyysi kuluneita, melkein samalla lailla kuin oikeanpuolinen tibia.
Hauta 3	1	Fibula	sin	?/L		18,2					Dist 90%, dist pää osittain kulunut pois, prox pää poissa, diafyysissa keskikohta kulunut pois; näkyy varren sisälle.
Hauta 3	1	Calcaneus	dx			18,8					Melkein kokonainen; medial process, calcaneal tuber kulunut pois, sustentaculum tali osittain kulunut.
Hauta 3	1	Talus	dx			14,7					Flexor hallucis longus uurre on kulunut pois.
Hauta 3	1	Cupoideum	dx			2,9					n. 85%
Hauta 3	1	Patella	sin			5,6					Kokonainen
Hauta 3	1	MT1	sin			6,6				Näkyy pientä kulumaa distaali päässä	Isovarvas, melkein kokonainen; pientä kulumaa päissä.
Hauta 3	1	MT2	dx			2,7					Distaali pää osittain kulunut pois
Hauta 3	1	MT4				2					Distaali pää osittain kulunut pois
Hauta 3	1	MT		L/?		2,2					Prox on osittain säilynyt, dist ei ollenkaan.
Hauta 3	1	MT1	dx			5,8					Isovarvas, kokonainen, kulunut.
Hauta 3	1	Calcaneus	sin			16,6					melkein kokonainen, kulunut calcaneal tuber; lateraali puoli kuluneempi.
Hauta 3	1	medial cuneiform (1)	sin			3					Melkein kokonainen (n. 95%)
Hauta 3	1	Lateral cuneiform (3)	dx			1,3					Kokonainen
Hauta 3	1	PH				2,7					n. 95%; päät kuluneet.
Hauta 3	2	1PH				0,9					
Hauta 3	1	Sesamoid	dx?			0,2					
Hauta 4	1	Cranium				521,9				Metooppinen sutuuri	Ei maxillaa, osa kasvonluista poissa, sutuurit näkyvissä; osa sagittalis sutuuria luutunut ja miltei näkymättömissä. Nuchal crest; 2-3, Mastoid Process: 3-4,

												Supraorbital margin: 3, Glabella: 2?
Hauta 4	2	Maxilla										Dx: Incisiv 2: juuri leuassa ja irrallinen, alveolit Incisiv 1, Canine tyhjiä, PM2. PM1 kohdalla rosainen pinta, M2 tai M3 kohdalla alveoli, joka on matala, umpeutumassa. Sin: kaikki hampaat irrallisia; Incisiv alveoli on ehjä ja tyhjä., muut alveolit ovat enemmän tai vähemmän rikki.
Hauta 4	1	Mandibula										Kokonainen. Hampaat: dx alveolit tyhjiä; Molaret puuttuvat kokonaan; leukaluu on jo melkein sileä. Sin: alveolit tyhjiä, M1 kohdalla umpeutuva alveoli. M2, M3 kohdalla leukaluu on sileä.
Hauta 4	2	PM 3 (Maxilla)										Kokonaista, toisessa kruunussa on M2 päin pieni pyöreähkö reikä? juuressa on reikä. Toisen hampaan juuret epämuotoisen näköisiä; levennys päässä.
Hauta 4	1	Molare									Hammaskiveä	Pinta on pahasti kulunut; melkein koko kruunu kulunut pois.
Hauta 4	2	PM 1	dx									Mandibulassa, kulunut pinta; dentiini näkyy.
Hauta 4	1	Canine	dx									Kulunut pinta; dentiini näkyy.
Hauta 4	1	Incisiv 2	dx									Kulunut pinta; dentiini näkyy.
Hauta 4	1	Canine (Md)	dx									Kulunut pinta, vino kruunu.
Hauta 4	2	Incisiv 1	dx & sin									Kulunut pinta, vino kruunu.
Hauta 4	2	Incisiv 2	dx									Kulunut pinta
Hauta 4	1	Zygomaticum	sin									
Hauta 4	1	Zygomaticum										
Hauta 4	1	Atlas										Melkein kokonainen, oikea puoli on hieman rikki. Cor+arc.
Hauta 4	40	Cranium frg										Pieniä paloja kasvojen luista.
Hauta 4	2	Scapula	dx									2-osassa, n, 40%, acetabulumon melkein kokonainen, coracoid process melkein kokonainen. Näkyy vähän lateral (axillary) border:ia, spinaa.
Hauta 4	2	Scapula frg										Kaksi palaa.

Hauta 4	1	Clavicula	dx			3,5				Acromion pää, n. 40-50%, tukevan tuntuinen.
Hauta 4	1	Radius	dx			3,6				Distal epifys/diafyysi, n. 20%, suurikokoinen, vrt. H 21
Hauta 4	1	Costa 1	dx			2,4		6-8; 30-50v		Distal diafyysi.
Hauta 4	5	Costae	dx			23,5				Proximal diafys, n. 70%
Hauta 4	6	Costae	dx?			4,5				Diafys fragment
Hauta 4	11	TV				63				Melkein kokonaisia, aika kuluneita.
Hauta 4	1	Costae				0,8				Prox frag, n. 15%, tuntuu oikein tukevalta.
Hauta 4	1	MC frg				1,3				Prox frag, n.20%; vain osa nivelpinnasta nähtävissä, tukeva.
Hauta 4	1	MC frg				0,8				Prox frag, n. 20%; vain osa nivelpinnasta nähtävissä, tukeva, huonosti säilynyt.
Hauta 4	1	PH 1				1,1				Prox, n. 90%
Hauta 4	1	Naviculare				1,3				n. 80%.
Hauta 4	2	Int frg				3,4				Kaartuu kuin kylkiluu, mutta liian paksu , tukeva, OI?
Hauta 4	1	Int frg				0,3				Nivelpinta?
Hauta 4	6	Int frg				0,3				Määrittelemättömiä luiden paloja, pieniä.
Hauta 5	1	Coxae	sin			52	N?	40-		n. 60% (ilium 90%, ischium 30%, pubis n. 10%, Greater Sciatic notch: 2, Auricular surface: 5-7, Preauricular- ja Auricular surfacen välissä syväkko vako.
Hauta 5	1	Femur	sin			183				Melkein kokonainen. Distal condyle(medial tuhoutunut, Prox; Trochanter maior kulunut päältä ja caput kaulasta. Caput: n. 38 (vert)(mutta ehkä liian kulunut. Diafys: 26,1 (horis.), 23,0 (vert.)
Hauta 5	1	Tibia	sin			82,1				Melkein kokonainen, prox: anteriorpuolelta kulunut ja distal medial kulunut.
Hauta 5	2	Fibula	sin			27			Diafyysi keskeltä paksuuntunut; parantunut luumurtuma, luu suora.	Luu 2-osassa, distaalipää irrallinen.
Hauta 5	1	Patella	sin			4,5				Kokonainen, mutta kulunut,

Hauta 5	1	Calcaneus	sin			12				Pienehkön kokoinen, melkein kokonainen, calcaneal tuber huonosti säilynyt, lateraalipuoli huonommin säilynyt.
Hauta 5	1	Talus	sin			9,7				Kokonainen, mutta kulunut,
Hauta 5	1	Cupoideum	sin			3,1				Kokonainen, mutta kulunut,
Hauta 5	1	1 Cuneiform	sin			1,5				n. 70%, kulunut pinta osittain.
Hauta 5	1	Calcaneus	dx			10,5				n. 80%, pahoin kulunut.
Hauta 5	1	Cupoideum	dx			2,5				n. 85%, kulunut
Hauta 5	1	Cuneiform	dx?			1				n. 70%, luultavasti 1 Cuneiform, pinta huonosti säilynyt.
Hauta 5	1	Navicular				0,5				n. 30%, huonosti säilynyt
Hauta 5	1	MT 1	dx			3,6				Isovarvas, kokonainen, mutta osittain kulunut.
Hauta 5	1	MT 4	dx			1,9				Nimetön, melkein kokonainen.
Hauta 5	1	MT 3	dx			1,9				Keskisormi, melkein kokonainen.
Hauta 5	1	MT 5	dx			1,7				Pikkusormi, melkein kokonainen
Hauta 5	1	MT 2	dx			1,4				Prox. 90%; distal pää puuttuu, kulunut diafyysi.
hauta 5	1	PH frg				0,1				Luultavasti dx, sillä oli yhdessä edellisten kanssa.
Hauta 5	1	Sesamoid	dx			0,2				Kokonainen
Hauta 5	1	PH frg				0,06				Pieni sormiluun pää
Hauta 5	1	Cupoideum	sin			1,2				Kokonainen, mutta kulunut, ehkä 3 cupoideum
Hauta 5	1	Navicular	sin			1,5				Melkein kokonainen, kulunut
Hauta 5	1	Cupoideum	sin			0,6				n. 70%, kulunut, mahdollisesti 1 Cupoideum
Hauta 5	1	MT 1	sin			3				Isovarvas, melkein kokonainen, kulunut molemmista päistä.
Hauta 5	1	MT 5	sin			2,5				Melkein kokonainen, distaali pää osittain kulunut.

Hauta 5	1	MT 3	sin			2,3					Kokonainen, mutta kulunut.
Hauta 5	1	MT 2	sin			2,2					Kokonainen, mutta kulunut.
Hauta 5	1	MT 4	sin			2,5					Kokonainen; distaalipää osittain kulunut rikki.
Hauta 5	1	2 PH	sin?			1,1					Kokonainen, mutta kulunut.
Hauta 5	1	1 PH	sin?			1					40%, distaalipää puuttuu
Hauta 5	2	2 PH	sin?			0,7					Kokonainen tai miltei kokonainen, distaalipää osittain rikki.
Hauta 5	1	PH frg	sin?			0,09					Pieni fragmentti, näkyy nivelpinta
Hauta 5	2	Sesamoid	sin?			0,3					kokonaisia
Hauta 5	8	Sacrum				11,1					Sacrumin paloja (8 kpl) + pieniä murusia.
Hauta 7	8	TV				62,2	Maturus/senilis		Schmorl's nodes		n. 90%, corpuksset osaksi rikki kuluneita. Osassa nikamissa on corpuksessa reikä keksellä.
Hauta 7	3	TV				9					Arcus, ei corpusta.
Hauta 7	5	LV				38,3					Kolmessa nikamassa on corpusta jonkin verran jäljellä, kahdessa pelkkä arcus jäljellä.
Hauta 7	3	Vertebrae				2,2					Corpus palasia.
Hauta 7	1	Atlas				5,6					Melkein kokonainen, etuosassa vasemmalla puolella on pinta kulunut rikki.
Hauta 7	1	Axis				5,7					Melkein kokonainen, etuosa + vasen puoli rikki kulunut, Dens:ssa post. puolella reikä nivelpinnan sivussa.
Hauta 7	2	Femur	dx			212,5					n. 95%, prox pää "murskaantunut", distal epicondyleet rikki kuluneita. diafys: 23,6 (horis.), 22,6 (vert.), aika huonokuntoinen, diafyysi distaalipuolella 2 murtumaa: melkein varren ympäri (tafonomiaa). Caput irrallinen
Hauta 7	2	Humerus	dx			80					2-osassa, n. 95%, distal diafys+caput), pinta säleilee, tukevahko luu.
Hauta 7	1	Tibia	dx			11,7					Prox. epifyysi; n. 85%, kulunut.
Hauta 7	1	Ulna	dx			31,1					n. 90% prox., diafyysi distaaliin päin kulunut, muuten tuntuu tukevalta.

Hauta 7	1	Scapula	dx			17,7					n. 40%, acromion puoli.
Hauta 7	1	Clavicula	dx			4,4					Diafyysi fragmentti
Hauta 7	5	Costae	dx?			17,2					Luun paloja
Hauta 7	3	Int frg				1,6					Prox, n. 70%
Hauta 7	1	MC 2	dx			3,1					Prox, n. 80%
Hauta 7	1	MC 4	dx			2,9					Diafys fragmentti.
Hauta 7	1	MC frg	dx?			1					Diafys fragmentti.
Hauta 7	1	MC 1	dx			2,1					n. 90%, posterior puoli on kulunut
Hauta 7	1	PH	dx?			2,4					n. 70-80%
Hauta 7	1	MC frg	dx?			0,6					Distal pää/epifyysi.
Hauta 7	1	Int frg				0,7					Kulunut pinta, näkyy nivelpinta?
Hauta 7	1	Ulna	sin			38,9					Prox, n. 90%, hyväkuntoinen.
Hauta 7	1	Radius	sin			25					Melkein kokonainen, varsi ja päät kuluneita, caput näkyy vielä luutumisjälki.
Hauta 7	1	Scapula	sin			34,7					n. 85%, puuttuu vähän reunoista.
Hauta 7	8	Sacrum				28,3					Paloja sacrumista; eri kokoisia paloja.
Hauta 7	2	Coxae	sin			31					
Hauta 7	3	Coxae	dx			63,7					
Hauta 7	1	Coxae frg				3,7					
Hauta 7	18	Int frg				4,3					Pieniä luiden paloja, osa sacrumista.
Hauta 7	1	Clavicula	sin			8,4					Acromion pää, n. 85%
Hauta 7	9	Costae	sin?			32,4					Diafys frg, n. 30-80%

Hauta 7	1	Costa 1	sin?			1,9				Diafys frg, n. 70%
Hauta 7	2	Costae 2	sin			7				Prox, n. 70%
Hauta 7	1	Costa	sin			1,3				Distal pää, n. 60%, toinen puoli on kulunut varresta.
Hauta 7	1	Cranium				377,3			Cribralia orbitalia vasemmassa silmäkuopassa?	Ei kasvon luita; näkyy silmäkuopat (yläosa), nenän luita. Puuttuu vasen temporale. Nuchal crest: 2, Mastoid process: 1-2, Supraorbital margin: 1-2, Glabella:1, Mental eminence: 1. Kallo on tosin aika kulunut, joten pinta on voinut tuhoutua/kulua. Sutuurit näkyvät selkeästi; osa luutunut jo pidemmälle. Frontale dx coronalis sutuurin reunassa näkyy painauma; yksilöllisyyttä vai patologiaa? Kalloa puhdistettaessa löytyy maa-aineksesta kallon ulkopuolelta naula+ puuta.
Hauta 7	1	Temporale	sin			30,9				n. 75%, kulunut Processus mastoideus, sisällä oli kuuloluita
Hauta 7	2	Sphenoidale	sin			9,5				Vasen puoli; wing
Hauta 7	9	Cra frg				1,9				Pieniä kallon paloja
Hauta 7	1	Mandibula				34				n. 90%, oikea Mandibular condyle puuttuu, ei hampaista; leukaluu vielä rosainen tai sitten se on osittain tafonomista. Dx M3 näkyy vielä pieni sulkeutuva reikä, edestä pinta on osittain kulunut.
Hauta 7	4	CV				10,8			Yhdessä reikäisyyttä ja osteofyyttejä, iän tuomia merkkejä?	Kuluneita, osassa corpusta on jäljellä vain vähän.
Hauta 7	1	Malleus	sin			0				Kokonainen
Hauta 7	1	Incus	dx			0				n. 50%
Hauta 7	1	Malleus	dx			0				Kokonainen.
Hauta 8	1	Femur	dx			243,5				Kokonainen, mutta päät, varsinkin distaali condyle kulunut, caput kulunut alapinnalta. Diafys: 25,7 (horis.), 28,9 (vert.), suhteellisen hyväkuntoinen
Hauta 8	1	Tibia	dx		38,4	165,3				Kokonainen; päistä kulunut.
Hauta 8	1	Humerus	dx			78,6				Dist 80%, puuttuu prox pää, dist osittain pahoin kulunut.
Hauta 8	1	Fibula	dx			30,1				Dist 90%, pinta kulunut varsinkin posterior-lateral puolella.

Hauta 8	1	Ulna	dx		26,4	57,6					Kokonainen, hyvin säilynyt.
Hauta 8	1	Radius	dx			45,7				Caputissa päällä reikä lähellä lat. reunaa, selkeärajainen, ovaali, epäsäännöllisen muotoinen, vastaava nivelkohta humeruksessa ei ole säilynyt.	Kokonainen, hyvin säilynyt, diafysissa lateralis-anterior puolella nähtävissä uutta (lisäkasvua)
Hauta 8	1	Clavicula	dx			15,3					Prox 85%, tukeva.
Hauta 8	1	Scapula	dx			25					Huonosti säilynyt, ei cavitas glenoidalista, spinaa hieman jäljellä.
Hauta 8	1	Calcaneus	sin			23,5					n. 80%, osittain huonosti säilynyt, lähellä nivelpintaa aukko/syvänne -verisuonelle?
Hauta 8	1	Talus	sin			15,8					Kokonainen, mutta kulunut (caput kulunut pahoin)
Hauta 8	1	Cupoideum?				1,5					Huonosti säilynyt, yhdessä kohdassa vain pieni ehjä kohta.
Hauta 8	1	1 PH 3				3,7					Kokonainen, mutta kulunut.
Hauta 8	2	1 PH				4,8					Kokonainen, mutta kulunut.
Hauta 8	2	1 PH				4,3					Kokonainen, mutta kulunut
Hauta 8	1	2 PH	dx?			0,8					
Hauta 8	1	2 PH	dx?	L/?		0,6					Distalpäätä puuttuu, kulunut
Hauta 8	1	2 PH 1	dx?			0,9					Peukalon pää, kokonainen
Hauta 8	1	3 PH	dx?			0,6					Sormenpää, kokonainen
Hauta 8	1	3 PH	dx?	?/L		0,2					50% proximal pää puuttuu.
Hauta 8	1	Costae 1	dx			4,5					Ensimmäinen kylkiluu, melkein kokonainen, osa distal- ja proximal päätä sekä diafys osittain kuluneita.
Hauta 8	1	Costae 2	dx	L/?		4,4					n. 90% distal pää puuttuu, prox pää hieman kulunut.
Hauta 8	9	Costae	dx	L/?		53,6					Prox. N. 15-90%

Hauta 8	2	Costae	dx?			12,4					Diafys
Hauta 8	1	Costae	dx?	?/L		2,1					Kylkiluun distal pää säilynyt.
Hauta 8	1	Femur	sin		46,2	248,8					Melkein kokonainen, prox: trochanter maior on osittain kulunut, suht. Tukeva. Diafys: 26,6 (horis.), 29,8 (vert.), distal condyle: n. 72, (toinen condyle ehkä liian kulunut mittaukseen, prox. Caput 42,3 (vert.)
Hauta 8	1	Tibia	sin		37,9	188,3					Kokonainen, päät kuitenkin hieman kuluneet, tukevahko
Hauta 8	1	Fibula	sin			34,2					Melkein kokonainen, distal päästä puuttuu osa, prox pää myös hieman kulunut.
Hauta 8	1	Humerus	sin			103,7					95% Greater ja lesser tubercle (prox) puuttuvat, yläosa hilseilee, distaali pää on paremmin säilynyt, tukevahko.
Hauta 8	1	Ulna	sin		26,6	51,8					Kokonainen, Olecranon process hieman kulunut, hyvin säilynyt, tukeva luu
Hauta 8	1	Radius	sin			33,1					Kokonainen, päistä hieman kulunut, hyvin säilynyt tukeva luu
Hauta 8	1	Patella	sin			8,2					Kokonainen
Hauta 8	1	Scapula	sin			29,2					n. 70%, cavitas glenoidalis, spina ja acromion osittain säilynyt.
Hauta 8	2	Sternum	sin			7,8					Manubrium (n.60%): anterior osa osittain säilynyt, corpus sterni: n. 70% säilynyt (prox)
Hauta 8	1	Clavicula	sin			13,2					Prox, n.90%, sternum pää säilynyt osittain, dist. Päätä ei ole
Hauta 8	1	Calcaneus	sin			22,7					Melkein kokonainen ,lateral puoli kulunut.
Hauta 8	1	Talus	sin			15,1					Kokonainen, mutta kulunut.
Hauta 8	1	Cuboideum	sin?			3,1					n. 60%, kulunut pahoin
Hauta 8	1	MT 1	sin			5,7					n. 70%, pahoin kulunut.
Hauta 8	4	MT	sin?			8,8					n. 30-60%, pahoin kuluneita.
Hauta 8	2	MPH	sin?			4,4					Kokonaisia, mutta kuluneita.
Hauta 8	2	MPH	sin?			1,8					PH1 tai PH2

Hauta 8	2	MPH 3	sin?			0,5					Melkein kokonainen/kokonainen.
Hauta 8	1	Scaphoideum	sin			1,5			Uurre posterior puolella		Kokonainen takapuoli; uurre patologiaa?
Hauta 8	1	Hamatum	sin			1,5					Kokonainen, mutta sivulta kulunut.
Hauta 8	1	Capitatum	sin			1,5					Kokonainen, mutta sivulta kulunut.
Hauta 8	1	Lunate	sin			1,8					Kokonainen
Hauta 8	1	Lunate	dx			1					Kokonainen
Hauta 8	1	Triquetral	dx								kokonainen
Hauta 8	1	MC 3	sin								
Hauta 8	1	Scaphoideum	sin			1,5			Uurre; patologiaa?		Kokonainen, yhdellä sivulla uurre; patologiaa?
Hauta 8	1	Hamatum	sin			1,5					Kokonainen, mutta sivuilta kulunut
Hauta 8	1	Capitatum	sin			1,8					Kokonainen, mutta kulunut
Hauta 8	1	Lunate	sin			1					Kokonainen.
Hauta 8	1	Lunate	dx			1					Kokonainen.
Hauta 8	1	Triquetral	dx			0,8					Kokonainen.
Hauta 8	1	MC 3	sin			4,8					Melkein kokonainen, distal pää kulunut
Hauta 8	1	MC 2	sin			4,2					
Hauta 8	1	MC 4	sin			3,2					
Hauta 8	1	MC				1,9					Dist 90% prox pää poissa, kulunut myös distal päästä.
Hauta 8	1	MC 5?	sin			5,1					Päistä aika pahoin kulunut
Hauta 8	1	MC		?/L		1,8					Kulunut, prox pää poissa ja distal pää kulunut
Hauta 8	1	MC	dx?			1,4					Päistä pahoin kulunut

Hauta 8	1	MC 1				1,6				Peukalosta, kulunut, ei kumpaakaan päätä
Hauta 8	1	1 PH				2,5				Kokonainen
Hauta 8	1	MC?				0,5				Pahoin kulunut, näkyy prox nivelpinta
Hauta 8	1	PH								
Hauta 8	1	Costae 1	sin			3,1				Prox. n. 85%, rispaantunut
Hauta 8	1	Costae 2	sin			3				Diafys n. 60%
Hauta 8	7	Costae	sin			22,4				n. 30-60%, prox. pää, ei distaalia.
Hauta 8	9	Costae	sin			41,6				Diafys 30-70%
Hauta 8	6	Costaefrg				1,4				Diafys
Hauta 8	1	Coxae	sin			119,4				Melkein kokonainen, hyvin säilynyt. Greater sciatic notch: 3, Ventral arch: F, Preauricular sulcus:ta ei ole, kapea Auricular surface: 5-6, vako Auricular surface:n ja Retroauricular:in välissä, Pubic Symphysis :n pinta rikki - Ischiopubic (inferior pubic) ramus keskeltä rikki, myös Ischial Tuberosity pinta kulunut rikki.
Hauta 8	1	Coxae	dx			132				Melkein kokonainen; Pubic symphysis osittain rikki, Ischial Tuberosity, vähän Ischiopubic Ramus rikki. Greater sciatic notch: 4, Ventral arch: M, Subpubic cavity: M, Ischiopubic ramus ridge: M, Pubic Symphysis liian kulunut/rikkinäinen - ei voida arvioida, Preauricular sulcus: 4? Auricular surface: 5-6.
Hauta 8	5	Coxae				1,8				Palasia lantiosta
Hauta 8	1	Sacrum				93,6				Kokonainen, mutta osittain kulunut, viimeinen nikama ei luutunut , vain arcuksen.
Hauta 8	5	LV				96,2				Kokonainen, mutta corpuukset edestä pahoin kuluneita.
Hauta 8	7	TV				84,7				Kokonaisia, mutta corpuukset edestä osin kuluneita
Hauta 8	1	Atlas				3				Pienikokoinen, n. 80% (arcus puuttuu posterior puolelta)
Hauta 8	1	Axis				5,8				Pienikoinen, n. 85% (arcus puuttuu posterior puolelta), osittain kulunut pinta.
Hauta 8	5	CV				14,8				n. 60-70%, arcusta puuttuu ja osa corpusta (etuosa), suht hauraita

Hauta 8	5	TV				31,2					n. 50-80%, Spinous process puuttuu ja osa corpusta
Hauta 8	1	Mandibula				64,4		40-45 (Brothwell)	Enamel hypoplasia		2-osassa, Mandibular condyle (päät) puuttuvat, vasen puoli paremmin säilynyt, Mental tubercle: n. 3, Hampaat: sin: I1, I2, C, PM1, PM2, M1 (M2 & M3 ei ole; alveolit umpeutuneita, mutta leuan pinta vielä rosainen, Kulmahampaan kruunu vino PM1 päin), enamel hypoplasia molemmissa etuhampaissa sekä kulmahampaassa. DX: I1 jäljellä vain juuri, I2, C irrallisena, PM1, PM2. Poskihampaat (M1, M2 & M3) ovat lähteneet jo eläessä ja alveolit umpeutuneita, mutta luun pinta on vielä rosainen, Kulmahampaan kruunu vino PM1 päin.
Hauta 8	1	PM				0,7					Irtohammas, hyvin kulunut kruunun pinta, kuuluu mahdollisesti yläleukaan.
Hauta 8 alueelta, mutta toisesta vainajasta	1	Mandibula				33,8					2-osassa, hauras, toisessa palassa etupuoli kokonaan kulunut pois; näkyy alveoleja. Hampaat: DX: Leuassa kiinni I1, PM1, M3 (PM2 & M1 lähteneet jo eläessä; alveolit umpeutuneita, mutta leuan pinta vielä rosainen, M2 alveoli on vielä nähtävissä, mutta hammas lienee lähtenyt vainajan vielä eläessä, sillä pinta on rosainen, M3 näkyy kruunun pinnalla reikä/kuoppa emaljin läpi. SIN: pelkkiä alveoleja näkyvissä, huonosti säilynyt.
Hauta 8 alueelta, mutta toisesta vainajasta	2	PM				1					Toinen melkein kokonainen; vain osa kruunusta puuttuu, toinen n. 50%
Hauta 8 alueelta, mutta toisesta vainajasta	3	PM frag				0,1					Pieni kruunu fragmentti, ainakin yksi PM:stä tai M:sta.
Hauta 8 alueelta, mutta toisesta vainajasta	1	Canine				0,7		18-22	Enamel hypoplasia		n. 90%, kruunusta puuttuu osa. Ikä on PM 1 ja C:n perusteella Brothwellin mukaan.
Hauta 9	1	Tibia	sin		37,6	124,7					Kokonainen, tukeva, hyvin säilynyt, pinta hieman kulunut. Diafyysi; 22,7 (horis.), 29,0 (vert.)
Hauta 9	1	Fibula	sin			21,2					Melkein kokonainen, prox. pää puoliksi rikki, distal pää lat.puolella osittain kulunut rikki.

Hauta 9	1	Talus	sin			13,1					Keskellä diafyysia pieni lovi; tafonomiaa.
Hauta 9	1	Patella	sin			5,4					Kokonainen, mutta hieman kulunut pinta.
Hauta 9	1	Cuboideum	sin			2,9					Kokonainen, mutta reunoista +apex hieman kuluneita.
Hauta 9	1	2 Cuneiform	sin			1,2					n. 95 %, kulunut paikoin rikki.
Hauta 9	1	Femur	dx		46,5	216				Post.lat puolella kahdessa kohdassa "hiomisen" näköiset palat, ihmisen tekemät, post mortem.	Melkein kokonainen; pinta on paikoin rikki kulunut. Melkein kokonainen; trochanter maior rikki kulunut, caput:issa näkyy luutumisljälki, tukeva ja hyvin säilynyt. Distal: epicondylet rikki kuluneita; ei voida mitata. Prox. caput: 45,4 (horis. & vert.). Diafyysi: 27 (horis.)26,6 (vert.).
Hauta 9	1	Tibia	dx		36,5	121,6					n. 95%, melkein kokonainen; molemmat päät osittain rikki kuluneita. Diafys: 22,8 (horis.), 27,7 (vert.)
Hauta 9	3	Fibula	dx			16,9					3-osassa, (2 diafys frag+ dist pää), tukevan tuntuinen.
Hauta 9	1	Talus	dx			13,1					Kokonainen, mutta hieman kulunut.
Hauta 9	1	Calcaneus	dx			21,1					Kokonainen, mutta osittain kulunut.
Hauta 9	1	Patella	dx			5,4					Kokonainen, mutta hieman kulunut.
Hauta 9	1	Navicularum	dx			3,5					Kokonainen, mutta hieman kulunut.
Hauta 9	1	MT 1	sin			6,17					Melkein kokonainen, molemmista päistä hieman kulunut, isovarpaan luu.
Hauta 9	1	MT	dx			4,9					Isovarpaasta, n. 90%, prox. päästä puuttuu hieman.
Hauta 9	1	1 PH 1	sin			1,92					Isovarpaasta, melkein kokonainen, alapinta kulunut paikoittain rikki.
Hauta 9	1	1 PH 1	dx			1,67					Isovarpaasta, n. 90%, dist. pää poissa.
Hauta 9	2	MT 2?	dx			1,89					2-osassa, distal pään pinta on pahoin kulunut, prox. pää osittain säilynyt.
Hauta 9	1	MT frg				0,24					Nivelpinta säilynyt hieman (prox.)
Hauta 9	1	Sesamoid				0,09					Melkein kokonainen; kulunut paikoitellen rikki.
Hauta 9	3	Int frg				0,42					Pieniä luun paloja, luultavasti jalan luita.

Hauta 10	1	Femur	dx		50,2	360,4		Maturus		Kokonainen, pitkä, tukeva. Caput: 47,9 (horis.), 49,3 (vert.) Diafyysi: 28,1 (horis.), 29,1 (vert). Condylet liian rikkinäisiä.
Hauta 10	1	Tibia	dx		42,4	210,2				Kokonainen, mutta osittain kulunut: varsinkin distal pää, medial malleous kulunut. Prox. epifyysi edestä myös kulunut. Tukevan tuntuinen.
Hauta 10	1	Humerus	dx	n.	37,4	131,6				Caput kulunut, joten mitta epätarkka, diafyysi 19,1 (horis.), 24,1 (vert.)
Hauta 10	1	Ulna	dx			48,2				Prox n. 90%, distal epif. puuttuu, pinta hilseilee ja paikoitellen kulunut rikki.
Hauta 10	1	Radius	dx		20,2	39,9				Kokonainen, mutta paikoin päistä kulunut rikki, tukeva.
Hauta 10	1	Patella	dx			7,7				Melkein kokonainen; kulunut paikoitellen rikki.
Hauta 10	1	Costa	dx			7,2				Vain yksi nivelpinta; ei tuberclea, 10, 11 tai 12 kylkiluu.
Hauta 10	3	Costae	dx			19,7				Vierekkäisiä, diafyysi frg, n. 50-70%
Hauta 10	3	Costae	dx			6,3				Diafyysi, n. 75%
Hauta 10	1	Costa?	dx			9,7				Diafyysi frg, kovin leveä, mutta mikä muu luu se olisi?
Hauta 10	1	Costa	dx			1,5				Huonosti säilynyt, diafyysi frag, n. 30%
Hauta 10	1	Fibula	dx			9,9				Huonosti säilynyt, diafyysi frag, n. 40%
Hauta 10	1	Capitatum	dx			2,1				Kokonainen, mutta osittain kulunut rikki.
Hauta 10	1	Hamatum	dx			2				Kokonainen, mutta osittain kulunut rikki
Hauta 10	1	Trapezium	dx			0,8				Melkein kokonainen.
Hauta 10	1	Trapezoid	dx			0,7				Kokonainen, mutta osittain kulunut rikki.
Hauta 10	1	MC 3	dx			6,7				Kokonainen, tuntuu isokoiselta
Hauta 10	1	MC 4	dx			2,6				Melkein kokonainen: prox pää paikoitellen kulunut rikki.
Hauta 10	1	MC 5	dx			1,8				Dist , n. 85%
Hauta 10	3	1 PH	dx			9,4				Kokonaisia.

Hauta 10	2	PH 1 tai 2	dx			2,9					Kokonaisia.
Hauta 10	3	3 PH	dx			1,4					Sormenpää, (yksi aika pieni)kokonaisia tai miltei kokonaisia.
Hauta 10	1	2 PH	dx?			0,3					n. 90%
Hauta 10	2	PH frg	dx?			0,4					Pieniä palasia (samasta sormesta?)
Hauta 10	2	Int frg				0,2					Pieniä lastumaisia paloja
Hauta 10	1	Femur	sin		50,2	334,5					Kokonainen, tukeva, pitkä, distaali epicondylus rikki, myös prox pää on osittain kulunut rikki. Caput: 48,7 (horis.)47,4 (vert.), diafys: 28,0 (horis.), 29,0 (vert.)
Hauta 10	1	Tibia	sin		42,5	178,1					Kokonainen, mutta pinta on osittain kulunut, prox epif. Tukevan tuntuinen, pitkä.
Hauta 10	1	Humerus	sin			31,4					Diafyysi fragmentti (prox puolelta) on huonosti säilynyt, näkyy hieman deltoid tuberositya.
Hauta 10	1	Ulna	sin		30,8	52,5					Kokonainen, pinta hilseilee, dist pää on osittain kulunut rikki
Hauta 10	1	Radius	sin		28,1	35,5					Kokonainen, mutta osittain kulunut
Hauta 10	1	Patella	sin			6,4					n. 95 %, melkein kokonainen, mutta kulunut.
Hauta 10	2	Costae	sin			10,8					Diafyysi frg, kovin leveä, mutta mikä muu luu se olisi?
Hauta 10	1	Costa	sin			12,1					Prox, n. 80%
Hauta 10	3	Costae	sin			2,3					Distal pää, ikä: n. stage 4, eli n. 30v.
Hauta 10	1	Fibula	sin			4,5					Diafyysi n. 40%, huonosti säilynyt.
Hauta 10	1	PM				0,4					Kokonainen, mutta kulunut, mandibulasta luultavasti.
Hauta 10	1	Ethmoidale				0,3					Pieni pala
Hauta 10	1	Cranium frg				0,5					Pieni pala
Hauta 10	1	Capitatum	sin			2,5					Kokonainen, mutta paikoin kulunut.
Hauta 10	1	Scaphoideum	sin			1,8					Melkein kokonainen

Hauta 10	1	Lunatum	sin			1,5					Isokokoinen, melkein kokonainen
Hauta 10	1	Triquetral	sin			1,1					Isokokoinen, kokonainen.
Hauta 10	1	Trapezium	sin			1,6					Isokokoinen, melkein kokonainen
Hauta 10	1	MC 2	sin			5,9					Melkein kokonainen; distaali pää osittain kulunut rikki, isokoinen.
Hauta 10	1	MC 3	sin			5,7					Melkein kokonainen; distaali pää osittain kulunut rikki, isokoinen.
Hauta 10	1	MC 4	sin			4					Melkein kokonainen; distaali pää osittain kulunut rikki, isokoinen.
Hauta 10	1	MC 5	sin			2,3					Melkein kokonainen; distaali pää osittain kulunut rikki, isokoinen.
Hauta 10	1	3PH 1	sin			1,4					Sormenpää, peukalosta.
Hauta 10	1	Sesamoid ?				0,13					
Hauta 10	1	Sternum				10,1					Corpus sterni, manubriumta ei ole, suuren kokoinen.
Hauta 10	5	LV				139,4			Reikä corpuksessa		2,3,4, reikä keskellä corpusta, 4:ssä edessä mustaa; hiiltä. Nappi löytyi puunsisältä luultavasti lannenikamien päältä. Napissa oli kiinni kangasta.
Hauta 10	5	TV				92					1% 2, reunoissa osteophyyttejä ("lipping") kaikissa, paitsi yhdessä. Reikä keskellä corpusta, nikamat (selkäranka) näyttäisivät kaartuvat eteenpäin.
Hauta 10	2	Costae				2,7					Prox pää n. 10%
Hauta 10	2	Costae				2,5					Dist pää, n. 10%
Hauta 10	1	Coxae	sin			114,6			Uurre acetabulumissa?		n. 75% (ilium n. 90%, ischium n. 90%, Pubis n. 70%), Greater ischiatic notch: 3-4, acetabulumissa näkyy uurre, tukeva, isokokoinen lantio.
Hauta 10	1	Coxae	dx			129,7					n. 80% (ilim n. 40%, ischium n. 90%, Pubis n. 85%), iso acetabulum, hieman lunaten reunassa yhdessä kohdessa rosoisuutta. Greater ischiatic notch : 4, Phase 5; 40-44 vuotta).
Hauta 10	1	Int frg				9,4					Coxae? Maata seassa.
Hauta 10	1	Int frg				0,3					Spongiosa fragmentti.

Hauta 10 (samasta haudasta, mutta eri vainaja)	1	Femur	dx			166,3				Prox. N. 80%, caput + trochanterit poissa, ei distal epifyysiä, tukevan tuntuinen.
Hauta 11	1	Scaphoideum	sin			1,1				Melkein kokonainen, osittain kulunut pinta
Hauta 11	1	Hamatum	sin			1,3				Kokonainen, mutta osittain kulunut.
Hauta 11	1	Capitatum	sin			1,8				Kokonainen, mutta osittain kulunut.
Hauta 11	1	Carpi?				0,3				Pienuhkö pala.
Hauta 11	1	MC 3	sin			3,8				Kokonainen.
Hauta 11	1	MC 2	sin			3,4				Distal pää osittain kulunut.
Hauta 11	1	MC 4	sin			2,4				Kokonainen.
Hauta 11	1	MC 1	sin			1,7				Posterior kulunut melkein kokonaan.
Hauta 11	1	MC 5	sin			1				Prox. n. 60%, distal pää poissa + distal diafys kulunut rikki,
Hauta 11	1	2 PH	sin			0,9				Distal n. 95% (päät hieman kuluneet), prox pää poissa.
Hauta 11	1	3 PH				0,4				Sormenpää
Hauta 11	1	1 PH				0,8				Anterior puoli jäljellä.
Hauta 11	1	Costae	sin?			1				Prox. n. 20%, osaksi kulunut rikki, nivelpinnassa patologiaa, huokoista- patologiaa?
Hauta 11	1	PH?				0,4				Mahdollisesti sormiluu
Hauta 11	1	Coxae	sin			10,9				Ilium n. 20%, kulunut pahoin; näkyy vain vähän auricular surfacea.
Hauta 11	1	Cranium	sin			343,5				Tukevan tuntuinen, orbitalit erillään, maxilla. Nuchal crest: 1 (pinta on kuitenkin aika kulunut), Processus mastoideusa: 4?, subraorbital margin: 3, Glabella 3, Mental eminence: 3, pyöreähköt silmäkuopat, otsa suora j asitten kaartuu taaksepäin.
Hauta 11	1	Palatinum	sin			2				Muodostaa osan orbitalia.

Hauta 11	1	Zygomaticum	sin			3,2					2-osassa.
Hauta 11	1	Zygomaticum				4,9					
Hauta 11	1	Palatinum				2,5					
Hauta 11	1	Maxilla				14					Melkein kokonainen, etupuoli kulunut; näkyy alveoleja,. Hampaat: DX: Pm2, M1 ovat hyvin kuluneita, M1 emalja vain labiaali puolella, ja irtoaa helposti, juuri näkyvissä, PM2: dentiini näkyy jo paljon. PM 1 kohdalla on röpeliäinen pinta (hampaan lähdöstä ei niin kauan aikaa), M2 : näkyy sulkeutuva alveoli.Sin: C, PM1, Pm2, M1. C & PM1 näkyy vain juuri, PM2 näkyy osittain dentiini. M1 on monin paikoin kulunut. M2 ja M3 pinta röpeliäinen, M3 pinta on kulunut rikki.
Hauta 11	1	Incisiv 1	dx			0,8					Kruunun emalji kulunut päältä, kruunu on lyhentynyt.
Hauta 11	1	Incisiv	sin			0,7					Kruunun emalji kulunut päältä, kruunu on lyhentynyt.
Hauta 11	1	Incisiv 2	sin			0,4			Caries		Lyhyt kruunu, takapuolelle kruunun ja juurin rajalla reikä; caries.
Hauta 11	1	Canine	dx			0,4					Pelkkä juuri näkyy (vrt. C sin)
Hauta 11	1	M1	dx			1					Pahoin kulunut
Hauta 11	1	PM2?	sin			0,1					Vino, juuri ja vähän kruunua. Pahoin kulunut; ei emalja vain dentiini.
Hauta 11	1	Mandibula				37,7					n. 90%, vasen condyle puuttuu (irralisena). Hampaat: DX: I1 (pelkkä juuri), I2 (ihan vähän emalja jäljellä), C (hammas vino I2 päin ja on hyvin kulunut; emalji on kulunut koko pinnalta), PM1, PM2 (alveoli tyhjä), M2 (kruunun pinta on kokonaan kulunut vain reunoilla on emalja vielä nähtävissä), M1 ja M3 ovat lähteneet jo vaiajan ollessa elossa, mutta leuan pinta on vielä rosoinen varsinkin M2 kohdalla. Sin: I1, I2, C, PM1 , PM2 alveoli on tyhjä, poskihampaat puuttuvat kokonaan; ovat lähteneet jo kauan ennen kuolemaa; leuan pinta on sileähkö. M3 kohdalla näkyy vielä hieman rosoisuutta.
Hauta 11	1	Incisiv 2				0,2					Vain juuri
Hauta 11	1	Mandibula				1,1					Mandibular condyle
Hauta 11	2	Palatine				0,9					Nenän seudulta
Hauta 11	4	Palatine				0,5					Nenän seudulta

Hauta 11	1	Vertebrae?			0,4				Arcus pala?
Hauta 11	1	Int frg?			0,07				Näyttää hieman Costae n distaali päältä, mutta liian pieni , Hyoideum?
Hauta 11	1	Atlas			4,8				Vasemmalla puolella nivelpinta yhtenäinen, dx-puolella nivelpinnat erillisiä.
Hauta 11	1	Axis			4,9			Osteofyyttejä	Etupuoli kulunut melkein kokonaan rikki, corpuksen alapinnassa osteofyyttejä.
Hauta 11	5	CV			18,1			Osteofyyttejä	Inferior/superior articular facet:eissa patologiaa; "lipping"
Hauta 11	5	LV			54,4			Osteofyyttejä, reikä corpuksessa	Kuluneita, paljon osteofyyttejä reunoilla; myös transverse process näkyy muutamissa nikamissa liikakasvua; epämuotoisia, viimeisen nikaman corpuksessa reikä vasemmalla puolella.
Hauta 11	5	TV			48,9			Osteofyyttejä, reikä corpuksessa	Toisessa on reikiä corpuksessa, samoin osteofyyttejä.
Hauta 11	1	CV			3,4				Hieman corpusta + arcusta; näyttää niskanikamalta
Hauta 11	2	TV			4				Arcus, näyttää rintanikamalta.
Hauta 11	1	Costae			0,2				Distaalipää
Hauta 11	1	Sternum?			0,3				Pala sternumia, näyttää toiselta puolelta "rustoiselta".
Hauta 11	1	Int			3,1				Ramus , mandibula?
Hauta 11	1	Scapula	sin		6,6				n. 20%, osa acetabulumista, näkyy vähän spinaa.
Hauta 11	1	Clavicula	sin		4,8				Dist. N. 70%, inferior puoli poissa ; kulunut.
Hauta 11	2	Costae	sin		3,5				Prox. Pää, tubercle nähtävissä, osin pinta kulunut, n. 20%
Hauta 11	2	Costae	sin?		1				Diafys frg, n. 10-15 %
Hauta 11	1	Clavicula	dx		6,2				n. 70%, Inferior puoli puuttuu osin, kummatkin päät puuttuvat osittain.
Hauta 11	1	Costae	dx		2,3				Prox. N. 20%, tubercle näkyvässä, suht. Isokoinen
Hauta 11	9	Costae			10,5				Diafys n. 20-80%
Hauta 11	1	Costae	dx		1,4				Läheltä prox. Päästä, diafysi n. 15-20%

Hauta 11	1	Coxae	dx			48,2				n. 70%; ilim(n. 75%), ischium (n. 50%), Pubis (n. 10%), acetabulum keskellä reikä (tafonominen), acetabulumissa kaksi ovaalin muotoista huokoista aluetta (tafonomisia?), ei voida määrittää: liian kulunut.
Hauta 11	1	Femur	dx			205,3				Tukevahko, melkein kokonainen, molemmat päät paikoin kuluneita; ei voida mitata päitä. Diafyysi: 30,5 (horis.) 24,9 (vert.)
Hauta 11	1	Tibia	dx			150				Melkein kokonainen, päistä pahoin kulunut, diafys; 27,8 (vert), 20 (horis.)
Hauta 11	2	Humerus	dx			76,8				Prox caput erillään, distaali pää kokonainen, tukevan tuntuinen, diafys: 30,5 (horis.)24,0 (vert.)
Hauta 11	1	Talus	dx			11,9				Kokonainen, mutta paikoin kulunut
Hauta 11	1	Calcaneus	dx			14,4				Calcaneal tuber kulunut pois, medial process puuttuu, puolikas medial puoli
Hauta 11	1	Cuneiform 3	dx			1,3				Melkein kokonainen, pinta paikoin hyvin kulunut
Hauta 11	1	Patella	dx			5,2				Melkein kokonainen, pinta paikoin hyvin kulunut
Hauta 11	1	Cupoideum	dx			2,9				Melkein kokonainen, pinta kulunut ja murskaantunut/painunut sisälle
Hauta 11	1	MT 5	dx			1,4				Distaali n. 40%
Hauta 11	1	MT 4?	dx?			0,9				Distaali n. 40%, dist pää kulunut (pohja)
Hauta 11	3	Costae				2,5				Diafys n. 20%, huonosti säilyneitä.
Hauta 12 osa	1	Parietale	sin			18,8				Näky coronalis, sagittalis ja squamosal sutuureja, hyvin kulunut; pinta halkeilee, ohuehko kallo; ei diploeta.
Hauta 12 osa	3	Neurocranium				1,2				Pieniä palasia, kuluneita, ohuita.
Hauta 12 osa	1	Humerus	dx			3,9				Dist n. 30%, näkyy Olecranon fossa, pinta kulunut; ei voi sanoa onko luutunut; luultavasti ei, kevyt, hauras.
Hauta 12 osa	1	Scapula	dx			3				n. 20%, näkyy vain osa spinaa.
Hauta 12 osa	1	Int				0,3				Pieni pala, ehkä costae.

Hauta 12 osa	1	CV				0,2				Pieni arcus fragmentti
Hauta 12 osa	2	Canine				0,2				2-osassa, pienen kokoinen, kruunu lohkeillut ja hieman vino PM1 päin.
Hauta 12 osa	1	Incisive				0,09				Pienen pieni hammas
Hauta 12 osa	1	Femur	sin			17,9				Prox. n. 60%, posterior puolella nähtävissä puuta (arkusta?), kummatkin päät puuttuvat.
Hauta 12 osa	1	Humerus	sin			13,5				Distal diafys n. 50%, ei näy kumpaakaan epifyysia, huonokuntoinen, anterior puolella puujäännettä. Luussa oli puuta kiinni.
Hauta 12 osa	1	OI	sin?			1,9				Pala putkiluuta, huonosti säilynyt. Luussa oli puuta kiinni.
Hauta 12 osa	1	Coxae	sin?			5,7				Pala lantionluuta (ilium), n. 20%, näkyy hieman acetabulumia. Luussa oli puuta kiinni.
Hauta 12 osa	1	Scapula	sin			2,9				Pala lapaluuta, n. 15-20%, näkyy mm. hieman spinaa.
Hauta 12 osa	6	Costae	sin?			11,8				Kylkiluiden varren paloja, n. 20-70%.
Hauta 12 osa	8	Costae frg	sin?			3,7				Pienehköjä kylkiluiden paloja.
Hauta 12 osa	1	Clavicula	sin			0,9				Diafys (dist?), n. 40%, pienikokoinen
Hauta 12 osa	1	Humerus	dx			6,3				Diafys n. 30%, huonokuntoinen.
Hauta 12 osa	1	Radius	sin	O/X		9,1				Prox. n. 85%; prox pää ei ole luutunut
Hauta 12 osa	1	Femur	dx			12,7				Prox. n. 50%, ei kumpaakaan päätä, huonokuntoinen

Hauta 12 osa	1	Radius	dx			9,7					Prox. n. 85%; prox pää ei ole luutunut
Hauta 12 osa	1	Humerus	dx			6,2					Distal diafys, n. 40%, huonokuntoinen.
Hauta 12 osa	2	Ol	dx?			3,6					Kapeita putkiluun paloja.
Hauta 12 osa	1	Scapula	dx			3,9					n. 20%, näkyy vain osa spinaa.
Hauta 12 osa	1	Costae	dx			1,7					Proximal fragmentti, n. 45%
Hauta 12 osa	18	Costae	dx			20,8					Diafyysi fragmentti, n. 10-70%
Hauta 12 osa	5	Costae frg				1					Pieniä kylkiluiden palasia.
Hauta 12 osa	2	Int frg				0,5					Pieniä luiden paloja
Hauta 12 osa	1	PM frag				0,1					Kruunu, irrallinen, PM:sta, kulunut; molemmissa cuspeissa reikä.
Hauta 12 osa	1	Axis				0,6					Osa dens:iä (onko luutunut?)ja oikeanpuoleista arcusta.
Hauta 12 osa	6	TV				6,5					Arcus
Hauta 12 osa	2	TV				4,1					Corpus+ arcus: irrallisia (corpukset kuluneita/rikkinäisiä).
Hauta 12 osa	2	Vertebrae				0,6					Corpus; rikkinäisiä.
Hauta 12 osa	1	CV				1,1					n. 70%; corpus+ osa arcusta. Corpus ja arcus luutuneet kiinni, mutta corpus ei luutunut.

Hauta 12	3	CV				1,9				Arcus frg
Hauta 12	2	LV				2,7				arcus
hauta 12	2	LV				5,3				Corpus + arcus; irrallisia toisistaan.
Hauta 12	1	Vertebrae				0,9				Luultavasti LV arc
Hauta 12	1	Vertebrae				1,9				Corpus frg, pieniä ja huonokuntoisia.
Hauta 12	1	CV				0,3				Arcus frg
Hauta 12	2	Vertebrae				0,8				Pieni pala arcusta.
Hauta 12	8	Vertebrae frg				0,6				Nikaman paloja
hauta 12	1	Occipitale+ Parietale (sin)				62,2				Pinnasta kulunut; hilseilee, sutuurit sulkeutumassa; ovat osittain kiinni, lattea/levymäinen tafonomisesta syystä.
Hauta 12	1	Parietale	dx			38,5				Pinta hilseilee, vääntynyt tafonomisesta syystä.
Hauta 12	1	Frontale				18,2			Cribr orbitalia?	Otsaluu+ oikeanpuoleinen silmäkuoppa, pinta hilseilee; mahdollisesti Cribr orbitaliaa; mutta pinta on paikoin aika kulunut.
Hauta 12	1	Frontale				5,9				Otsaluu keskeltä; näkyy otsaluun harjanne sisäpuolella; näkyy Foranem Cecum.
Hauta 12	1	Temporale	dx			12,7				n. 70%, kulunut, Processus mastoideus kulunut rikki, external/internal auditory meatus, mandibular fpssa.
Hauta 12	2	Temporale	sin			11,7				n. 50%, external/internal auditory meatus, processu mastoideus kulunut pahoin. Mandibular fossa squama ja hieman articular eminence.
Hauta 12	1	Maxilla+ Sphenoidale				34,6			n. 6-7 v.	Melkein kokonainen. Hampaat: dx& sin: dI2, dC, dM1, dM2, M1 . Leuan sisällä I1, I2, M2 (pysyvä); pian puhkemassa, mutta ei ihan vielä 7V.
Hauta 12	1	Mandibula				27,1			n. 6 v.	Melkein kokonainen; vasemman puolen Mandibular condyle puuttuu. Hampaat: dx: I1 (alveoli tyhjä, mutta tulossa uusi), dI2, dC, dM1 & 2, M1. Leukaluun sisällä M2; reikä näkyy jo. sin: dI1, dI2 alveolit tyhjiä, mutta uudet ovat tulossa leukaluun sisällä. dC, dM1, dM2, M1. M2 on leukaluun sisällä; leuassa jo reikä hampaan puhkeamista varten ja hammas näkyy jo siellä. Leuan mental eminence on selkeä: poika?

Hauta 12	1	Zygomaticum	dx			1,8					melkein kokonainen
Hauta 12	1	Sphenoidale	sin			3,4					Alas/wing
Hauta 12	1	Basioccipitale				1,5					n. 80%, luutumaton pää
Hauta 12	1	Parietale	dx?			3,5					Sutuuri, kulunut pinta
Hauta 12	1	Incisive				0,13					Maxilla; juuri auki (maitohammas), juuri putoamisllaan.
Hauta 12	29	Cra frag				1,97					Pieniä paloja.
Hauta 13	1	Tibia	dx			122,9					Dist 90%, prox pää puuttuu, tukevan tuntuinen, Distaalinivelpinta leveä, pinta hilseilee, diafyysi: 23,1 (horis.)25,1 (vert.)
Hauta 13	1	Fibula	dx			20,2					2-osassa, dist epifyysi irrallaan, diafyysi n. 75%, medial puoli erittäin kulunut prox. Pän. Pinta hilseilee, distaali pää vaikuttaa kookkalta.
Hauta 13	1	Calcaneus	dx			20,4					n. 40%, lateraalipuoli on kulunut rikki, calcaneal tuber kulunut pinta.
hauta 13	1	Talus	dx			18					Kokonainen, mutta hieman kulunut.
Hauta 13	1	Naviculare	dx			5,2					Melkein kokonainen, mutta tubercle on kulunut rikki.
Hauta 13	1	Cuboideum	dx			4,5					Melkein kokonainen, mutta pahoin kulunut.
Hauta 13	1	1 Cuneiform	dx			3,4					Melkein kokonainen; kulunut paikoin rikki
Hauta 13	1	2 Cuneiform	dx			2,2					Kokonainen
Hauta 13	1	3 Cuneiform	dx			2,7					Kokonainen, mutta paikoin kulunut.
Hauta 13	1	MT1	dx			8					Isovarvas, isokokoinen, päät, varsinkin distaali kulunut rikki.
Hauta 13	1	MT2	dx			5,6					Tukeva, isokoinen, distaalipää on osittain kulunut rikki
Hauta 13	1	MT3	dx			4,2					Distaalipää on kulunut rikki, n. 90%
hauta 13	1	MT4	dx			3,8					n. 80% prox; distaalipää on poissa
Hauta 13	1	MT5	dx			3					Prox. N. 70%, prox pää on kulunut pois osittain, distaalipää on poissa.

Hauta 13	1	1PH 1?	dx?			1,6			Reikä nivelpinnan keskellä (prox), lipping	n. 60% distaalipää on puoliksi jäljellä, prox nivelpinnan reunalla inferior puolella on osteophytejä ("lipping"), inferior puoli on osittain kulunut rikki.
Hauta 13	1	1 PH	dx?			0,3				n. 50%, prox puoli osittain säilynyt.
Hauta 13	1	1 PH	dx?			0,3				Diafys n. 50%, molemmat päät kuluneita
Hauta 13	1	Calcaneus	sin			14,5				n. 85 %, calcaneal tuber ja lateraali puoli rikki kuluneita.
Hauta 13	1	Talus	sin			15,5				Melkein kokonainen; pinta on paikoin kulunut.
Hauta 13	1	Cuboideum	sin			3,9				n. 85%, pinta on paikoin pahoin kulunut.
Hauta 13	1	Navicularum	sin			3,5				n. 90%, tubercle on poissa
hauta 13	1	1 Cuneiform	sin			2				n. 50%, toinen puoli on kulunut rikki
Hauta 13	1	2 Cuneiform	sin			1,2				n. 50%
Hauta 13	1	MT 1	sin			4,5				n. 90% pahoin kulunut, varsinkin mediaali puolella, päät ovat osittain säilyneitä.
Hauta 13	1	MT 3	sin			3,6				n. 80% prox, distaali pää on poissa.
Hauta 13	1	MT 4	sin			2,4				n. 45% prox.
Hauta 13	1	MT 5	sin			1,8				n. 45% prox.
Hauta 14	1	Scapula	dx			11,3			Mediaali reunassa epäsäännöllisyyttä; osteofyyttejä.	n. 30%, cavitas glenoidalis, spinaa näkyy osittain.
Hauta 14	1	Clavicula	dx			1,2				n. 20% sternal diafys; huonosti säilynyt.
Hauta 14	1	TV				3,9				n. 60%, huonosti säilynyt kauttaaltaan, corpuksen alaosa ja arcus ovat paremmin säilyneitä.
Hauta 14	1	Costae				1,9				Diafys, n. 40%, huonosti säilynyt
Hauta 14	2	Coxae	dx			48,3				2-osassa, n. 70%; ilium n. 90%, ischium n. 90%; tuberosity näkyy, acetabulum näkyy, Greater ischiatic notch: 1-2, Auricular surface on liian kulunut
Hauta 14	1	Patella	dx			2,5				n. 85%, pahoin kulunut.

Hauta 14	1	Ossa longa				1,3								Luultavasti putkiluusta, pahoin kulunut.
Hauta 14	3	Int frg				0,6								Pienukköjä, pitkänomaisia paloja, costae? OI?
Hauta 15	1	Femur	dx			106,6								Prox 85%, distaalipää puuttuu, prox päässä caput on suuremmaksi osaksi, trochanter maior ja minor puuttuvat, luun pinta hilseilee ja on kulunut.
Hauta 15	1	Coxae	dx			15,6								Vain vähän acetabulumia jäljellä ja iliumia.
Hauta 15	1	Coxae frg?				1,3								Acetabulum frg, mahdollisesti coxae.
Hauta 15	1	Tibia	dx			47,2								Prox. N. 80%, pahoin kulunut.
Hauta 15	1	Ulna	dx			10,1								N. 50%, prox diaf näkyy hieman ulnar tuberosity, interosseous crest.
Hauta 15	1	Humerus	dx			11,9								Diafys n. 50%, posterior puoli huonommin säilynyt, kapea luu.
Hauta 15	1	Radius	dx			7,9								Diafys n. 50%, näkyy enemmän prox., interosseous crest.
Hauta 15	1	Talus	dx			4,4								Nivelpintoja näkyvissä, n. 40%, kulunut.
Hauta 15	1	Calcaneus	dx			1,7								N. 20%, näkyy vain vähän nivelpintaa päältä.
Hauta 15	1	Navicularum	dx			0,8								N. 20% nivelpintaa näkyvissä.
Hauta 15	1	Trapezoid	dx			0,7								Melkein kokonainen, mutta kulunut pahoin rikki.
Hauta 15	1	MT 5 ?	dx			0,6								N. 30%, prox. Pää, mahdollisesti MT 5.
Hauta 15	1	Mandibula				40,1							Emalji hypoplasiaa Canineissa ja premolaareissa, hammaskiveä erityisesti etuhampaissa edessä ja takana, mutta takana enemmän.	Molemmat mandibular condyle päät rikki, pienukkö siro leuka. Hampaat sin: I1, I2 (pinta rikki; dentiini näkyy), C (liian rikkinäinen pinta), PM1 & 2 (näkyy dentiini) M1, M2 (vähiten kuluneita, M2 (myös ylhäällä sivussa kulunut pinta), M3 puuttuu.; pinnat rikkinäisiä; emalji lohkeilee. DX: I1 & 2, C (dentiini näkyy), PM1 & 2 paremmin säilyneitä, M1 on huonoiten säilynyt, M2 & M3 puuttuvat, paikalla sileä luu (lähteneet jo kauan ennen kuolemaa)
Hauta 15	1	PM/M				0,1								2 juurta näkyvissä, pienen kokoinen hammas, ei kruunua.
Hauta 15	1	Axis				1,6								Dens ja arcuksen nivelpintoja vähän näkyvissä, pienikoinen.
Hauta 15	1	Coxae	sin			37,7								n. 60%, acetabulum osittain säilynyt, ilium n. 70%. Vaikuttaa suht pienikokoiselta.

Hauta 15	1	Sacrum			3,9				Osa sacrumia; mm. ensin. nikaman nivelpintaa näkyy.
Hauta 15	1	Femur	sin		87				Prox n. 80% pää, Trochanter maior ja minor puuttuvat. Caput sivuilta ja alta (kaula) rikki, luun pinta hilseilee.
Hauta 15	2	Int frg			2				Toinen pala on putkiluusta
Hauta 15	1	Tibia?	sin		28,8				Diafyysi n. 40%, pahoin kulunut, mahdollisesti tibia.
Hauta 15	1	Humerus	sin		17				Dist. n. 50%, pahoin kulunut.
Hauta 15	1	Radius	sin		7,9				Prox pää, näkyy Radial tuberosity, interosseous crest, ei caputia, huonokuntoinen; pahenee distaalia kohden.
Hauta 15	1	Ulna	sin		7,1				Prox n. 50%, näkyy hieman Radial notchia, huonokuntoinen varsinkin medial puolelta, diafyysi huononee distaalia kohden.
Hauta 15	1	Ossa longa			2,5				Diafys n. 20%, huonokuntoinen.
Hauta 15	2	Calcaneus	sin		5,6				N. 30%, näkyy vain nivelpinta.
Hauta 16	1	Scapula	sin		22,3				n. 70%, cavitas glenoidalis, osa processus acromion, processus coronoideus, lateral axillary border.
Hauta 16	1	Humerus	sin		74,1				Dist n. 90%, prox; caput puuttuu, dist epicondylet kuluneet, luun pinta paikoin pahoin kulunut.
Hauta 16	1	Ulna	sin		19,5				Prox, n. 50%, olecranon process puuttuu lähes kokonaan, trochlear notch, tuntuu tukevalta, posterior puoli prox päästä kulunut rikki.
Hauta 16	1	Radius	sin		10,2				Prox. n. 40%, caput melkein kokonaan, tuntuu suhteellisen tukevalta.
Hauta 16	1	Clavicula	sin		6,6				n. 70%, melko huonosti säilynyt.
Hauta 16	4	Costae	sin		18,8				
Hauta 16	8	Costae frg	sin		4,7				n. 30-80% diafys
Hauta 16	1	Costae	sin		1,3				Prox, tuberosity näkyy, pieni pala, n. 15%
Hauta 16	1	Sacrum			28,6				Melkein kokonainen; n. 90%, posterior puoli kulunut osittain rikki.

Hauta 16	9	Sacrum				3,2					Pieniä paloja; miltei murusia.
Hauta 16	1	Humerus	sin			1,4					Caputista pala
Hauta 16	1	Coxae	sin			74,6		n. 40-44v.	Acetabulumissa kulumaa?		n. 80%; ilium n. 90%, ischium n. 50%, pubis puuttuu. Luun pinta säröilee, greater ischiatic notch: 2, acetabulum yläreunassa lähellä ant, inferior iliac spine näkyy ovaalin muotoinen "kuluma"; onko tafonomista vai patologista?, articular surface: phase 5
Hauta 16	1	MC1	dx			2,5					Prox. n. 95%, distaalista näkyy vähän, peukalo
Hauta 16	1	MC2	dx			4					2-osassa, melkein kokonainen
Hauta 16	1	MC3	dx			4,5					Melkein kokonainen; distaalipää on hieman kulunut,
Hauta 16	1	MC 3	sin			2,4					Prox n. 80%, prox pää hieman kulunut
Hauta 16	1	MC 4	dx			2,5					Melkein kokonainen; prox pää on osittain kulunut rikki
Hauta 16	1	MC frg				1,2					Diafyysi frg.
Hauta 16	1	1PH 1	dx			1,5					Peukalosta, melkein kokonainen; prox pää hieman kulunut.
Hauta 16	1	1PH	dx?			4,7					Prox n. 95%
Hauta 16	3	PH 1/2				3,2					Melkein kokonainen; prox päät hieman kuluneita, yksi suht. huonosti säilynyt.
Hauta 16	1	2PH	dx?			0,5					Luultavasti peukalosta; peukalon pää
Hauta 16	3	3PH				1,2					Sormenpää
Hauta 16	2	Int frg				0,2					Pieniä paloja; mahdollisesti nikamasta.
Hauta 16	1	Femur	dx			107,2					Melkein kokonainen; diafyysi keskeltä dist päähän saakka ant. puolelta luu auki, luu tuntuu kevyeltä. Prox epifyysi; luu on osittain murtunut, samoin caput on ant puolelta rikki, distaali epicondylet rikki., Diafyysi: 23,9 (horis.)27,1 (vert.)
Hauta 16	1	Tibia	dx			89,9					n. 95%, sekä prox, että dist päässä (varressa) reikä/aukko- luu on rikki ant. mediaali puolelta.
Hauta 16	2	Fibula	dx			11,7					2-osassa, aika huonosti säilynyt, lähellä distaalipäätä näkyy paksunnos, joka on luultavasti yksilöllinen piirre.

Hauta 16	3	Humerus	dx			33,2				3-osassa, n. 70% prox caput erillään; irronnut, ei kokonaista caput:ia, diafyysi on pahoin kulunut.
Hauta 16	1	Clavicula	dx			4,9				Acromial pää, n. 70%
Hauta 16	1	Scapula	dx			24				n. 60%, cavitas glenoidalis, spina, coracoid process.
Hauta 16	1	Talus	dx			4,3				n. 70%
Hauta 16	2	LV				31,7				n. 95%, corpuukset edestä rikkiäisiä.
Hauta 16	2	LV				15,8				n. 90-95 % corpuukset kuluneita edestä (paikoittain) pahoin.
Hauta 16	1	LV				6,9				Arcus n. 50%
Hauta 16	4	TV				23,2				Arcus + vähän corpusta
Hauta 16	1	TV				4,8				Arcus n. 50%
Hauta 16	3	Vertebrae				4,8				Corpus paloja
Hauta 16	1	Axis				2,8				Dens + oikealta puolelta arcusta, n. 60%
Hauta 16	1	Atlas				0,7				Pieni arc fragmentti; keskikohta; nivelpinta arcus densiin.
Hauta 16	1	LV				17,1				n. 90%, corpus on paikoin pahasti kulunut.
Hauta 16	2	TV				8,1				Arcus, n. 50%
Hauta 16	1	Humerus	dx?			3,1				Caput frag, n. 5%, paikoin pahoin kulunut pinta
Hauta 16	1	Femur	sin?			1,3				Pieni caput pala, n. 5%
Hauta 16	1	Int				2				Nivelpinta näkyy, voi olla tarsi
Hauta 16	1	Int				2,3				Mahdollisesti scapulasta.
Hauta 16	4	Vertebrae				3				Arcus paloja
Hauta 16	4	Costae	dx?			5,4				Prox. Diafys, näkyy nivelpinta; tuberosity, nivelpinta "levinnyt" joissakin
Hauta 16	1	Costae frg				0,3				Pieni hauras pala.

Hauta 16	1	MC 2	sin			3,6					Melkein kokonainen: prox päästä on pahoin kulunut
Hauta 16	1	MC 4	dx			1,6					Prox 80%, distaalipää rikki.
Hauta 16	1	MC				1,9					Diafyysi frg.
Hauta 16	1	Lunate?	sin			0,7					n. 60% , suht isokokoinen.
Hauta 16	1	Neurocranium				163,4					Occipitale, temporale (sin), parietale (osa; n. 90%), näkyy lambdoideal+ coronalis sutuuri, mutta ei sagittalissutuuria. Leveähkö kallon muoto; painunt maassa?, processus mastoideus: 1-2.
Hauta 16	1	Frontale	sin			19					Orbitalia/silmänkuoppa
Hauta 16	1	Temporale	dx			14,9					n. 50% , Processus mastoideus kulunut pahoin, external/internal auditory meatus
Hauta 16	1	Par+ Fro	dx			4,7					Sutuuri nähtävissä, ulkopinta pahoin kulunut
Hauta 16	1	Fro+ Par				6,6					Sutuuri näkyvissä. Frontale on suurempi pala, kulunut ulkopinta
Hauta 16	1	Frontale				7,8					
Hauta 16	1	Basioccipitale				5					
Hauta 16	1	Frontale	sin			18,74				Cribr orbitalia	Orbitalia-alueita, tukevan tuntuinen, näkyy myös nasale kohta. Glabella, tukevahko: 2-3 (tosin kulunt; vaikea sanoa mitään varmasti)
Hauta 16	1	Zygomaticum				2,48					
Hauta 16	1	Mandibula				33,9				Enamel hypoplasia dx: I2,C,PM, erityisesti kulmahampaassa (5 viivaa), sin: C selkeitä enamel hypolasia-viivoja ainakin 4	Huonokuntoinen, melkein kokonainen; mandibular condylet puuttuvat. Hampaat: Dx: I1 alveoli tyhjä; hammas irronnut, I2 , C irrallisia, PM1, PM2, M1 alveolit tyhjiä ja huokoisia, M2, M3. Sin: I1(irrallinen), I2, C, PM1, PM2. M1 poissa; leukaluun aika sileä, M2 tyhjä alveoli, M3 poissa (alveoli vielä kuopalla ja rosainen. Leukaluun pinta hilseilee erityisesti oikealla puolella. Hampaat eivät kovin kuluneita; ei näy dentiini, mutta hampaat hauraita; pinta säröilee helposti.
Hauta 16	1	Maxilla				18,3					n. 90%, osittain pahoin kulunut; varsinkin leukaluun etupuoli, hampaat (kruunu) ovat hauraita; säröilevät helposti. Hampaat: Dx: I1, I2, C (alveolit tyhjiä; pinta kulunut. PM1, PM2, M1, M2, M3 (alveoli osaksi säilynyt, tyhjä ja huokoinen. Hampaat kuluneita; näkyy vaan vähän dentiinejä. Sin: I1, I2 alveolit tyhjiä ja leuan pinta kulunut, C kruunu säröillyt pahoin, mutta havaittavissa viitteitä ainakin yhdestä enamel hypoplasia viivasta., PM1, Pm2 ovat aika kuluneita, M1 näkyy

											mustaa pinnalla ; aika kuluneita (Brothwell: H; vain sin puoli, dx: E.
Hauta 16	1	Incisor				0,4					Pahoin kulunut kruunu+juuri (lyhyt) maxillasta?
Hauta 16	1	Molare				0,5					Mandibulasta
Hauta 16	1	M3	dx			1,3					Maxilla
Hauta 16	1	Incisor				0,1					Juuri
Hauta 16	1	Mandibula	dx			1,1					Mandibular condyle
Hauta 16	1	Maxilla	sin			1,6					Processus frontalis frg
Hauta 16	1	Parietale	dx			3,6					Lähellä temporal saumaa
Hauta 16	1	Frontale frg				5,5					Pienehköjä kuluneita paloja
Hauta 16	1	Cranium				1,8					Paljon pienehköjä reikiä; tafonomiaa vai patologiaa?
Hauta 16	10	Cranium frg				5,4					Mahdollisesti Sphenoidalea + kallon pintaa
Hauta 16	1	Mandibula	sin			0,3					Pieni pala Mandibular condylea
Hauta 16	1	Ethmodale?				0,3					Pieni hauras pala
Hauta 16	1	Occipitale frg				0,4					Foramen magnum?
Hauta 16	1	Frontale	dx			1,6			Cribr orbitale?		orbitale/silmäkuopasta; näkyy reikiä; Cribr orbitale
Hauta 16	1	Sphenoidale	dx			4,1					greater wings, näkyy huokoisuutta; ikääm liittyvää?
Hauta 16	<20	Cranium frg				14,4					pieniä kallon paloja; mm. sphenoidale.
Hauta 17	1	Femur	sin			112,7					Prox n. 70%, distal pää puuttuu, prox pää osittain rikki, caput ant + muutenkin prox pää, ei trochanter maior and minor:ia , diafyysin pinta hilseilee, varressa ant puolella on puolivälistä distaaliin päin aukko

Hauta 17	1	Tibia	sin			116,4			Patologiaa diafyysissa; osteochondrosis	Diafys n. 80%, päät puuttuvat, varsi"turvonnut" ; selvää patologiaa!
Hauta 17	1	Fibula	sin			23,8				Diafyysi n. 70%, päät puuttuvat, paksuuntunut kuten tibiakin
Hauta 17	1	Femur				18,7				Pala caput:ia, luultavasti femurista
Hauta 17	1	Femur	dx?			2,1				Distal pääpala, intercondylar fossa or notch + condyle
Hauta 17	1	Femur?	dx?			2				Pala diafyysia
Hauta 17	2	Coxae	sin			39,3			Acetabulumissa näkyy "syväanne"; "ryppy" reunassa	2-osassa, acetabulum n. 50%, ilium n. 50%, ischium 50%
Hauta 17	1	Femur	dx?			3,3				distal pää pala; condylar fossa tai notch, condyle
Hauta 17	1	OL				0,7				Pala epifyysista (nivelpinta)
Hauta 17	2	Coxae frg				2,7				Palasia lantiosta
Hauta 17	2	Coxae frg				1,4				Spongiosa frag
Hauta 17	1	PH				0,32				n. 50%; ant puoli puuttuu; molempien päiden nivelpintaa näkyy
Hauta 17	1	Hamatum	dx			1,32				Kokonainen, mutta paikoin kulunut
Hauta 17	2	OL frg				2,62				Putkiluun paloja
Hauta 18	1	Cranium				108			Hieman cribra orbitaliaa	Pienikokoinen, Frontale+maxilla+ parietale+ temporale (dx)+ sphenoidale (suurin osa), Fro+par kiinni osittain+ par+tem. Kallo hilseilee/lastuilee. Kallonluun joukossa löytyi nuppineuloja. Lisäksi kallon ulkopinnalla oli kiinni karvoja; mahdollisesti hiuksia. Kallo oli myös näistä kohdista vihertävän värinen.
Hauta 18	1	Cranium				60,6				Occipitale+temporale (sin), forum magnum, pinta hilseilee.
Hauta 18	1	Mandibula				17,3		n. 5v		Pienikokoinen, melkein kokonainen; sin mandibular condyle+ coronoid process ovat hieman rikki päistä. hampaat: Dx: d11+2, dC, PM1, M1, M2 (leuan sisällä), hampaat eivät ole kuluneita.
Hauta 18	1	dC				0,2				Juuri on päästä auki.

Hauta 18	1	Maxilla								Kiinni kallossa. Hampaat: Dx: dC (irrationaalinen), dM1, dM2, dM3(on vielä leukaluun sisällä; alveoli on. Sin: dC (irrationaalinen), dM1, dM2 (on vielä leukaluun sisällä; alveoli on.) Palatinus puoliskot eivät ole vielä kiinni toisissaan.
Hauta 18	1	CV		O		0,8				Arcus
Hauta 18	1	Atlas frg				0,7				n. 45%
Hauta 18	1	Basioccipitale		O		1,2				Osa occipitalea foranum magnumin ympärillä.
Hauta 18	2	Frontale				0,9				Sutuuri-paloja
Hauta 18	1	Femur	sin	0/?		11,6				Prox n. 80%, caput puuttuu (ei luutunut), trochanterit puuttuvat. Pinta kulunut. Posterior puolella lähellä prox päätä näkyy?
Hauta 18	1	Femur	sin?	O		0,4				Femurin caput? pieni pala.
Hauta 18	1	Coxae	dx	O		7				Pieni ilium pala, n. 60%
Hauta 18	1	Humerus	sin			3,4				Dist. n. 60%, olecranon fossa näkyy, ei epicondyleita.
Hauta 18	1	Ulna	sin?			1,6				Prox. diafys, n. 40%, ihan proximal pään alta.
Hauta 18	1	Femur	dx	0/?		13,5				Prox, n. 40%, caput puuttuu; ei luutunut, trochanterit puuttuvat, distal pää poissa, varsi auki/rikki distal päätä kohden.
Hauta 18	1	Coxae	sin	O		6,3				Ilium+ischium, n, 80%.
Hauta 18	2	dl				0,3				
Hauta 18	4	dC				0,3				
Hauta 18	1	Humerus	dx			4,2				Dist, n. 70%. olecranon fossa, epicondyle puuttuu.
Hauta 18	1	Radius	dx			1,5				Prox, n. 30%, ei epifyysiä
Hauta 18	1	Ulna	dx			1				Prox, n. 40%, huonosti säilynyt
Hauta 18	1	Costa 1	sin			0,4				Melkein kokonainen.
Hauta 18	8	Costae	sin?			3,6				Diafyysi fragmentti, n. 20-70%

Hauta 18	2	Costae	sin			2,6					Prox diafyysi, n. 20-70%
Hauta 18	1	Costae	dx			0,7					Prox. diafys, n. 40%
Hauta 18	12	Costae	dx?			8,7					Diafys fragmentti, n. 20-80%
Hauta 18	4	Costae?				0,4					Palasia diafyysista
Hauta 18	1	Clavicula	dx			1,2					Diafys; ei kumpaakaan päätä.
Hauta 18	2	Scapula	dx			1,9					Näkyv hieman spinaa.
Hauta 18	1	Costa 1	dx			0,6					Prox, n. 90%, osittain kulunut.
Hauta 18	5	CV		O		5,3					Arcus fragmentti, n. 50%; corpus puuttuu.
Hauta 18	2	Cv		O		0,6					Corpus fragmentti
Hauta 18	3	LV		O		2,6					Arcus fragmentti
Hauta 18	11	Vertebrae		O		6,8					Arcus fragmentti
Hauta 18	6	Vertebrae		O		1,4					Arcus fragmentti; pieniä
Hauta 18	1	Vertebrae		O		0,1					Arcus fragmentti; atlas?
hauta 18	4	Vertebrae		O		1,3					Corpus fragmentti
Hauta 19	1	Tibia	sin			54					Diafys (prox), ei kumpaakaan päätä, n. 65-70%, pinta säröilee.
Hauta 19	1	Fibula	sin			5,8					Diafys, n. 65%, huonosti säilynyt.
Hauta 19	1	Tibia	sin			4,2					Distal epifyysi fragmentti; nivelpintaa
Hauta 19	1	Tibia	sin?			0,7					Pieni prox epifyysi pala; nivelpintaa
Hauta 19	1	Calcaneus	sin			12,3					n. 90%, osittain kulunut.
Hauta 19	1	Talus	sin			8,6					n. 60%, nivelpinnat näkyvät
Hauta 19	1	Tibia	dx			52,4					n. 60%, nivelpinnat näkyvät

Hauta 19	1	Fibula	dx?			1,5					Pieni diafyysi fragmentti, pahoin kulunut.
Hauta 19	1	Talus	dx			12,3					n. 90%, osittain pahoin kulunut.
Hauta 19	1	Tibia	dx			3,1					Distal diafyysi; nivelpintaa.
Hauta 19	9	Int frg				1,5					Mahdollisesti putkiluusta
Hauta 20	1	Femur	Dx		41,6	194					Melkein kokonainen; 95%, kummatkin päät ovat osittain rikki., pinta säröilee, Mitat: Diafys: 26,0 (horis.), 27, 2 (vert.)Caput: 40,5 (horis.), 43,2 (vert.). Caput hieman rikki, joten mitat eivät aivan varmoja.
Hauta 20	1	Humerus	dx			43,9					Diafyysi n. 80%, puolivälissä post. puolella aukko varressa.
Hauta 20	1	Ulna	dx			22,9					Distal n. 70%, nivelpinta näkyy, luu tuntuu tukevalta.
Hauta 20	1	Radius	dx			22,5					Distal, n. 80%; distal nivelpinta kulunut rikki, luu tuntuu tukevalta
Hauta 20	1	Patella	sin?			3,98					n. 95%
Hauta 20	1	Coxae	sin			27,6				Acetabulum fossassa näkyy "venymiä", reunassa näkyy hieman osteofyyttejä.	Ischium n. 40%, acetabulum, luun pinnassa jäänteitä puusta.
Hauta 20	1	Scapula	dx			11,4					N. 40%, cavitas glenoidalis, hieman spinaa & acromion.
Hauta 20	1	Clavicula	dx			4,69					Acromion, dist. n. 80%, inferior puoli kulunut.
Hauta 20	6	Sacrum									Sacrum; nikamien paloja.
Hauta 20	1	Costae				1,14					Pala kylkiluusta
Hauta 20	2	Int frg				0,7					Pieniä luun palasia.
Hauta 20	1	Int frg				0,49					Joko scapulasta tai coxaesta? nivelpinta, pieni pala.
Hauta 20	1	MC 2	sin			2,1					n. 85% diafyysi, dorsal puoli auki/kulunut rikki.
Hauta 20	1	MC	sin			2,13					Diafys n. 80%, dorsaali puoli diafyysista rikki, distal pää osittain rikki.
hauta 20	1	MC				1,76					n. 95%, distal pää melko rikki.

Hauta 20	3	1 PH	sin?			1,93					Kokonainen
Hauta 20	2	1 PH	sin?			2,31					Melkein kokonaisia, mutta osittain kuluneita.
Hauta 20	3	PH				1,42					Kokonaisia
Hauta 20	2	PH				0,98					Melkein kokonaisia
Hauta 20	2	3 PH				0,45					Kokonaisia sormenpään luita.
Hauta 20	1	3 PH				0,15					Prox., n. 90%, distal pää puuttuu.
Hauta 21	1	Cranium				499	N?		20-24	Selkeä patologiaa: viiltojälki/pistojälki Occipitalessa oikealla puolella. Hammaskiveä, enamel hypolasia (incisor, canine)	Kokonainen, hyvin säilynyt, tukevahko. Nuchal crest:2, Processus mastoideus: 3, Supraorbital margin:2, Glabella: 1-2, Mental eminence:3. Parietalessa, erityisesti oikealla puolella, on kuoppaisuutta, mutta onko patologiaa vai tafonomiaa. Oikea temporalen Processus mastoideuksen pinta on kulunut; sisäontelot näkyvät. Vasen temporalessa reikä squamassa, mutta luultavasti tafonomiaa. Silmäkuopat neliömäiset, nenän kohta leveä; tukeva. Maxilla: sin: kaikki hampaat tallella, etu- & kulmahampaassa hammaskiveä. Poskihampaissa (M1, M2, M3), kulmahampaan ja M1, M2 kohdalla leukaluussa näkyy reikä/läpi juuri. Dx: vain PM1 puuttuu; irronnut; alveoli nähtävissä. hammaskiveä poskihampaissa, varsinkin M1:ssa. M2 juuri näkyy leukaluun läpi.
Hauta 21	1	Mandibula				61,5			24-30		Kokonainen, vasemman puoleinen Coronoid process on hieman kulunut. hampaat: dx: vain M1 on poissa: lähtenyt jo eläessä: leuan pinta vielä rosoinen ja hiukan alveolia vielä nähtävissä. M2 näkyy, juuressa kruunun yhtymäkohdassa näkyy reikä + ulkopinnalla näkyy syväne (matala uurre) miltei koko hampaan pituudelta. Sin: PM1; jäljellä vain juuri, M1 pinta kulunut kuopalle M2 kohti. M2 on poissa; alveoli sulkeutumassa (näkyy vielä kuoppaa ja pinta rosoinen. Molemmiin puolin kulmahampaissa näkyy aavistus enamel hypoplasiaa.
Hauta 21	1	Malleus	sin								Kokonainen
Hauta 21	1	Malleus	dx								Kokonainen
Hauta 21	1	Incus	sin								Kokonainen
Hauta 21	1	Femur	dx		39,3	183,4					Melkein kokonainen: Trochanter maiorin pää on kulunut rikki, trochanterioiden pinnat ovat kuluneet rikki, prox caput ant. puolella kulunut rikki. Epicondylet (distal) medial puoli rikki. Prox päässä varressa on kulumaa syvänteeksi (tafonomiaa?). Diafyysi:25,8 (horis.), 23,1 (vert.)

Hauta 21	1	Humerus	dx		29,9	62,9				Melkein kokonainen; caput post. puolelta on kulunut rikki. Deltoid tuberosity on hyvin vahva. Distal päässä/varressa hieman Coronoid fossan yläpuolella näkyy uurretta; yksilöllisyyttä?, Distal epifys. luutumislinja näkyy vielä. diafys: 23,2 (horis.), 22 (vert.)
Hauta 21	1	Ulna	dx			30				Prox. n. 90%
Hauta 21	1	Radius	dx			19,7				n. 90-95%, Distal pää osittain jäljellä, varsi taipunut (post mortem), Prox caput pää rikki/nivelpinta.
Hauta 21	1	Scapula	dx			31,7				Melkein kokonainen; lehdessä reikä/aukko.
Hauta 21	1	Clavicula	dx			9,4				n. 85%, distal acromion diafysi, sternal (prox) pää puuttuu, näyttää tukevalta.
Hauta 21	1	Costa 1	dx			3,6				n. 90%, prox pää
Hauta 21	5	Costae	dx			40,7				Prox diafysi n. 80%, tukevia, hyvin säilyneitä.
Hauta 21	3	Costae	dx			24,8				Prox. Diafys: nivelpinnat; tubercle reunat 'levinneitä'; osteophyyttejä.
Hauta 21	1	Costa 2	dx			3,7				Prox. Diafys n. 90%
Hauta 21	1	Patella	dx			5				Kokonainen, mutta reunoilta hieman kulunut.
Hauta 21	1	Coxae	dx			87,7		n. 20-30		n. 85%; ilim melkein kokonainen, Ilium n. 70%, ischium n. 30%. Greater ischitic notch: 2-3. Osa Auricular surfacea rikki; ei voida arvioida Preauricular surfacea. Phase 2-3.
Hauta 21	1	Scaphoideum	dx			0,5				n. 90%
Hauta 21	1	Hamatum	dx			0,7				Miltei kokonainen: reikä.
Hauta 21	1	Capitatum	dx			1				Kokonainen
Hauta 21	1	Trapezium	dx			0,4				n. 85%
Hauta 21	1	Lunatum	dx			0,4				n. 90%
Hauta 21	1	Triquetral	dx			0,3				n. 95%
Hauta 21	1	MC 3	dx			1,9				n. 80%, distal pää osittain jäljellä.

Hauta 21	1	MC 2	dx			1,1				n. 75%, kulunut, kummastakin päästä vain hieman nivelpintaa. Mahdollisesti etusormi, sillä melkein yhtä pitkä kuin keskisormii.
Hauta 21	1	MC	dx?			0,9				Distal n. 70%.
Hauta 21	1	MC				0,6				Prox, n. 30%, vain pieni osa nivelpintaa prox jäljellä, vähän vartta jäljellä.
Hauta 21	1	MC frg				0,07				Diafyysi frg
Hauta 21	1	PH 1 tai 2				0,2				Diafyysi frg
Hauta 21	1	PH 3				0,3				Sormenpää
Hauta 21	2	Sacrum frg?				2,3				Paloja sacrumista.
Hauta 21	1	Femur	sin	n. 38,6	202,6					Melkein kokonainen, prox: Trochanter osittain kulunut rikki. Distal epicondylen pinta on rikki kuluneita. Caput: 39,6 (vert.). Caput sen verran rikki, ettei voitu mitata horisontaalisesti. Diafyysi: 25,6 (horis.), 22,9 (vert.).
Hauta 21	1	Humerus	sin	n. 28,6	64,8					Melkein kokonainen, päät osittain rikkikuluneita. Deltoid tuberosity vahva, mutta ei niin vahva kuin oikean puolinen. - oikeakätinen? Diafyysi: 20, 8 (horis.), 20,3 (vert.)
Hauta 21	1	sacrum				52,1				n. 80%, ylimmät nikamat paremmin säilyneitä, mutta osittain rikki.
Hauta 21	1	Atlas				6,6				Kokonainen ja hyvin säilynyt.
Hauta 21	1	Axis				7				Kokonainen ja hyvin säilynyt.
Hauta 21	5	CV				20,7				Kokonaisia tai melkein kokonaisia.
Hauta 21	12	TV				85,4			Osteofyyttejä	Osassa nikamia corpus on säilynyt vain osittain. Viimeisessä nikamassa on corpusen alareuna levinnyt: "lipping". Yleisesti ottaen melko huonosti säilyneitä.
Hauta 21	5	LV				74				Kahdessa ensimmäisessä corpusesta on säilynyt vain osa. Sin puoli on tuhoutunut.
Hauta 21	8	Vertebrae frg				1,2				Toiseksi viimeisessä näkyy corpusen yläreunassa näkyy liikakasvua.
Hauta 21	3	Hyoideum				0,3				Corpus + 2 greater wings.
Hauta 21	1	Costae frg				0,7				Diafyysi frg

Hauta 21	1	Int frg				0,2					Oudon mallinen; rustoa?
Hauta 21	1	Ulna	sin			23,4					Melkein kokonainen; molemmat päät ovat osittain kuluneet rikki, joten ei voida mitata pituutta. Diafys: 12,2 (horis.), 10,5 (vert.).
Hauta 21	1	Radius	sin		n. 20,8	22					Kokonainen, mutta pinta on osittain kulunut rikki.
Hauta 21	1	Scapula	sin			20,1					n. 60%, Acetabulum on melkein kokonainen, spinaa on hieman, alareunaa ja osa "lehteä" on säilynyt.
Hauta 21	1	Clavicula	sin			6,4					Acromion diafysi n. 70%, tukevahkon tuntuinen.
Hauta 21	12	Costae	sin			35					Kylkiluiden varren palasia.
Hauta 21	6	Costae	sin			7,7					Prox. N.10-70%, osa oli vain päitä.
Hauta 21	6	Costae	sin			3,9			Osteofyyttejä		Prox. N. 30%. Nivelpinnoissa reunoissa näkyy osteofyyttejä; "lipping"
Hauta 21	1	Costa 1	sin			1,4					Diafysi pala
Hauta 21	5	Costae frg				1,7					Kylkiluiden varren palasia.
Hauta 21	1	Coxae	sin			82,8					n. 80%, ilium n. 90%, ischium n. 80%, Pubis n. 65%, Acetabular fossa:n reuna vähän levähtänyt, ei voida arvioida preauricular surface sulcus:ta, Greater ischiatic notch : 2, phase n. 5 (40-44v).
Hauta 21	1	Capitatum	sin			1					Kokonainen
Hauta 21	1	Scaphoideum	sin			0,9					Kokonainen
Hauta 21	1	Hamatum	sin			0,4					N. 30%, näkyy vain nivelpinta.
Hauta 21	1	Trapezium	sin			0,5					n. 80%
Hauta 21	1	Trapezoideum	sin			0,4					n. 90%
Hauta 21	1	Pisiform	sin			0,5					n. 90%
Hauta 21	1	MC 1	sin			1,8					Peukalo, kokonainen, mutta pinta kulunut.
Hauta 21	1	MC 2	sin			2,7					Melkein kokonainen, distal pää on osittain kulunut rikki ja lähellä distal epifyysiä

												on reikä (tafonomiaa)
Hauta 21	1	MC 3	sin			2,3						Melkein kokonainen, distal pää on osittain kulunut rikki.
Hauta 21	1	MC	sin			0,8						Distal n. 40%
Hauta 21	4	PH 1	sin?			5,6						Kokonaisia, mutta kuluneita.
Hauta 21	2	PH 2	sin?			1,2						Kokonaisia, mutta kuluneita.
Hauta 21	2	PH 2 frg	sin)			0,6						Melkein kokonainen, toisessa prox. Ja toisessa dist. Pää poissa.
Hauta 21	1	Scapula frg	sin?			0,6						
Hauta 21	1	Int frg				0,1						Mahdollisesti lantiosta tai sacrumista, pieni pala.
Hauta 21	1	Humerus frg?	sin?			8,7						Prox, mm. caput, pahoin kulunut pala. Toinen vainaja?
Hauta 22	1	Femur	dx		41,9	214,9				Pää + kaula; sienimäinen, lisäkasvua; piikkimäistä kasvua trochanter fossassa.		Kokonainen, mutta paikoin , erityisesti dist condylet kuluneita. Diafys (horis): 23, (vert): 22,7. prox. Päässä molemmin puolin puujäännettä.
Hauta 22	1	Tibia	dx		22,7	91,6						Kokonainen, mutta kulunut (varsinkin päistä) ja myös diafyysista.
Hauta 22	1	Fibula	dx			9,8						n. 70% dist, pahoin kulunut; diafyysia osittain vain ohut kaistale jäljellä.
Hauta 22	1	Humerus	dx			42,3						n. 70% dist. Dist pää vain osittain säilynyt; condylet puuttuvat. Keskellä diafyysia lat. puolella näkyvissä aukko ("puraisu")
Hauta 22	1	Calcaneus	dx			12,1						Melkein kokonainen, medial puoli on pahoin kulunut.
Hauta 22	1	Talus	dx			9,7						Melkein kokonainen, medial puoli on osittain pahoin kulunut.
Hauta 22	1	Cuneiform 3	dx			1						Melkein kokonainen, paikoin pahoin kulunut, näkyy nivelpintaa
Hauta 22	1	MT 1	dx			3,2						Isovarpaasta, melkein kokonainen, mutta paikoin pahoin kulunut
Hauta 22	1	MT 1	sin			3,3						Isovarpaasta, melkein kokonainen, mutta paikoin pahoin kulunut
Hauta 22	1	MT	dx			2,3						

Hauta 22	1	MT 5				1,5					
Hauta 22	2	MT				3					Dist diafys. N. 70%, mutta pahoin kulunut
Hauta 22	1	MT				2,5					2 tai 3, melkein kokonainen; distal pää niin kulunut ettei voida tunnistaa tarkemmin.
Hauta 22	1	MT				1,9					Melkein kokonainen, distaali pää niin kulunut, ettei voida tunnistaa tarkemmin.
Hauta 22	1	MT frg				0,7					Dist. N. 40%, pahoin kulunut
Hauta 22	1	1 PH frg				0,8					Dist n. 80%, mahdollisesti isovarpaasta.
Hauta 22	1	2 PH				0,5					Melkein kokonainen.
Hauta 22	1	2 PH				0,1					Prox. N. 70%
Hauta 22	1	2 PH				0,2					Dist, n. 20%
Hauta 22	1	Sesamoid				0,1					Kokonainen, mutta kulunut
Hauta 22	1	Int frg				0,2					Kuppimainen muoto; hyoideum?
Hauta 23	1	Humerus	dx			65,7			Coronoid fossa		Melkein kokonainen, n. 90-95%, caput kulunut rikki erityisesti post.puolelta, tukevahko, suht hyvinsäilynyt, myös dist. epicondyle rikki. Diafys: 14,2 (horis.), 7,8 (vert), coronoid fossa; patologiaa.
Hauta 23	1	Ulna	dx			23,1					Prox, n. 90%, dist. epifys puuttuu, prox. kulunut olecranon process päältä, tukevahkon tuntuinen, suht hyvin säilynyt.
Hauta 23	1	Radius	dx			19,4					Prox. n. 90%; distal pää puuttuu, prox. caput hieman kulunut lateral puolelta, luutumislinja vielä näkyvässä, tukeva, suht hyvin säilynyt.
Hauta 23	1	Femur	dx			177,2					n. 90% (melkein kokonainen) prox; trochanter maior & minor puuttuvat, caput osaksi säilynyt, distaali epicondylet osaksi rikkiäisiä. Caput: näkyy vielä luutumislinja, suht hyvin säilynyt, sirohko. Diafys: 22,8 (horis.), 20,5 (vert.)
Hauta 23	2	Tibia	dx			80,9					n. 85%, huonosti säilynyt; pinta on ajoittain rikki, Prox pää osittain pahasti rikki, diafysi kulunut varsinkin ant. puolelta dist pää poissa. prox post . varressa reikä (tafonomiaa), dist pää (erillinen pala), hyvin kulunut pala.

Hauta 23	1	Coxae	dx			72,7				n. 75%; os pubis puuttuu, osa ischiumia, ilium hieman rikki; n. 85%, ischium n. 40%, crista ilium luutumassa. Greater ischiatic notch: 2, Acetabulum fossa: "verkkomaista" kasvua? Liittyykö ikään vai patologiaa? Auricular surface pinta liian kulunut arvioitavaksi.
Hauta 23	1	Sacrum				34				n. 50%
Hauta 23	1	Scapula	dx			20				n. 60%, cavitas glenoidalis reunat pehmeän pyöreitä.
Hauta 23	1	Clavicula	dx			7,4				Tukevan tuntuinen, diafys n. 80%
Hauta 23	1	Costa	dx?			1,4				n. 40%
Hauta 23	2	Costae	dx			5,1				Prox. diafys; ei ihan päätä, mutta tubercle näkyy n, 30%
Hauta 23	7	Costae	dx			33,2				Diafys n. 60-80%, tukevan tuntuinen, hyvon säilyneitä.
Hauta 23	3	Costae	dx?			2,8				Diafys frg, n. 20-30%
Hauta 23	1	Talus	dx			8				n. 90%; pinta paikoittain kulunut, huonosti säilynyt.
Hauta 23	1	Calcaneus	dx			6,1				n. 45%, pinta paikoittain kulunut, huonosti säilynyt.
Hauta 23	5	LV				69				Viimeisessä nikamassa näkyy kaksi pientä reikää/kuoppaa.
Hauta 23	12	TV				73,8				Corpukset edestä rikki kuluneita, corpuksen yläpinta on edestä kulunut rikki (näkyy luutumislinja). Corpukset edestä osittain pahoin kuluneet, corpuksessa näkyy joissain nikamissa soikion muotoinen, matala syväne/painauma (9-11), 4-7 näkyy cor-arc luutumislinit, corpukset edestä kuluneita, osa tummemman värisiä. Ensimmäisessä TV:ssä näkyy vihertävää väriä superior articular facet:ssä.
Hauta 23	5	CV				9,2				Osa arcuksesta puuttuvat, corpus jäljellä, 2 nikamassa on corpuksessa vihreää väriä.
Hauta 23	5	MC frg	dx			5				Diafyysi fragmentti, huonosti säilyneitä.
Hauta 23	5	PH frg	dx			3,6				Diafyysi fragmentti, huonosti säilyneitä, n. 10-80%
Hauta 23	1	MC frg				0,4				Diafyysi fragmentti, huonosti säilyneitä, n. 10-80%
Hauta 23	2	PH frg				0,9				Diafyysi fragmentti, huonosti säilyneitä, n. 30%

Hauta 23	1	Humerus	sin			58,7			Olecranon fossassa patologiaa	Melkein kokonainen; prox caput on osittain rikki, dist: toinen epicondyle rikki. Caput luutumassa, dist: olecranon fossa (ant) reikä (patologiaa?), diafyysi erityisesti prox lat puoli kuluneelta)
Hauta 23	1	Ulna	sin			17,1				Prox n. 85% prox olecranon process päältä kulunut, dist pää on poissa, diafyysi lat. puoli kulunut. diafys: 17,5 (horis.), 16,6 (vert.9)
Hauta 23	1	Radius	sin			17,4				n. 95% pro, caput luutumassa, dist pää puuttuu ja epifyysi puuttuu, suht hyväkuntoinen.
Hauta 23	1	Femur	sin			172,2				melkein kokonainen; päät kuluneita paikoittain, caput: n. 38,5 vert (luutumassa), diafys 23,5 (horis.) 20,1 (vert)
Hauta 23	1	Scapula	sin			20,9				n. 70%, cavitas glenoidaliksen reunat pehmeän pyöreät. Post. puolessa näkyy scapular fossassa ("lehdessä"), viiltomainen syväne; verisuoni?
Hauta 23	1	Clavicula	sin			8,6				n. 80%, sternal pää: luutumaton? vai luutumassa?
Hauta 23	1	Coxae	sin			75,1		n. 20-25v		n. 75% (ilium n. 95%, ischium n. 45%) iliac crest luutumaton, ilium posterior puoli paikoin pahoin kulunut. Greater ischiatic notch: 1-2, auricular surface osaksi rikki: n. 1, phase n. 20v.
Hauta 23	1	Costa 1	sin			1,2				mahdollisesti pala ensimmäinen kylkiluusta
Hauta 23	8	Costae	sin			46,6				Prox. n. 20-90%, osa päistä luutumassa
Hauta 23	5	Costae	sin?			14,8				Diafys n. 30-80%.
Hauta 23	1	Mandibula				38,6				n. 80% mandibular condylet puuttuvat (dx: paremmin säilynyt), hampaat: sin: kaikki tallella, dx: M1 juuri jäljellä, ei kruunua. hampaat vain vähän kuluneita, M1 (sin), M2 cuspid hieman hiotuneita. ensim. etuhampaat myös päältä hiotuneita (pieni aukko), hyväkuntoisia hampaita. mental eminence: 3, Hampaiden kuluminen: n. B2: 16-20 (Brothwell).
Hauta 23	1	Cranium				318,5			Cribr orbitaliaa molemmissa silmäkuopissa. Kallon sisällä (frontale) näkyy reikiä, ulkopuolella yhdessä vastakkaisessa kohdassa näkyy kuoppa, toisessa kohdassa reikä,	Fro, Par, Tem, kasvon luut, + Maxilla. Occipitale irronnut. Kallo on hieman vino/vääristynyt (luultavasti tafonomisista syistä); oikea puoli vääntynyt hieman ulospäin. Coronalis sutuuri on enemmän auki kuin kiinni, kuten myös sagittalis sutuuri. Processus mastoideus: 2 (leveäkö, mutta ei pitkä), supraorbital margin: 1-2, Glabella: 1. Dx temporale: carotid canal:ssa vihreää väriä. Kallon sisältä löytyi maan joukosta pieni pyöreä esine; ehkä nuppineulan pää. Tosin on isomman kokoinen kuin muut nuppineulat, vihertävän värinen.

										mutta ei näytä ovaalilta.	
Hauta 23	1	Occipitale				31,3					
Hauta 23	1	Occipitale				9,3					Magnum foramen.
Hauta 23	1	Maxilla						16-20			Dx: kaikki hampaat (etuhampaat irrallisia) tallella. hampaat hyvä kuntoisia, eikä kovin kuluneita. Sin: kaikki hampaat tallella.
Hauta 23	1	Malleus									Kuuloluu.
Kallo 1	1	Cranium				224,1		Juvenilis:12-15			Vasen puoli kasvoista puuttuu+temporale+osa occipitalea+ maxilla puuttuu, oikea puoli on jäljellä, maxilla: etuhampaat puuttuvat, C, Pm1, Pm2, M1, M2. Leuan sisällä M3. Pieni siro ja hauraahko kallo.
Kallo 1	1	Mandibula				30,2					Oikea puoli paremmin säilynyt: condyle jäljellä, vasen puoli huonommin säilynyt; ei condylea. Kaikki hampaat paitsi M3 jäljellä. Leukaluu huonosti säilynyt; etuhampaiden ja kulmahampaiden kohdalla ei leukaluuta; juuret näkyvät.
Kallo 1	2	Incisiv	dx+sin			1,5					Kruunut vinot sivuittain.
Kallo 1	1	Canini	sin			0,8					
Kallo 1	2	PM	sin			1,4					
Kallo 1	1	M	sin			0,8					Kruunu, ei juurta, luultavasti vasemmalta ylhäältä vrt. oikea puoli.
Kallo 1	6					0,4					Kruunu, emaljin paloja, hampaat hauraita.
Kallo 1	1	Maxilla	sin			8,4					Leuassa kiinni M1, M2 ,M3 leuan sisällä. M1, M2 tummaa väriä labiaalipinnalla hampaan päällä. Leuan etupuoli kulunut miltei kokonaan.
Kallo 1	1	Temporale+ Sphenoidale				14,8					Ei processus mastoideus:ta, external/internal acoustic meatus.
Kallo 1	64	Cranium frg				7,5					Pienehköjä paloja ; mm. sphenoidale.

Kallo 1	1	Atlas				3				Melkein kokonainen, yläpinnan nivelpinnat osittain rikkiäisiä.
Kallo 1	1	Axis				3,4				Melkein kokonainen, corpus alhaalla hieman kulunut, samoin arcus.
Kallo 1	1	CV				0,8				n. 90%, corpus hiukan rikkiäinen, CV3?
Kallo 1	1	Ph				0,3				n. 80%, Prox luutunut, dist pää rikki, löytyi kallon sisältä.
Kallo 2	1	Neurocranium				188,9		Juvenilis; 12-15v		Silmäkuopat (Pars orbitalis) näkyvät osittain (yläosa), olivat osittain kuluneita frontal sinuses osittain jäljellä, glabella ja supraorbital margin kuluneita; ei voida määrittää, lisäksi nuoren yksilön. Frontale vain vasemmalla puolella sutuurit kiinni. Vasemmasta parietalesta puuttuu osa. Par.-occ. sutuuri kiinni, oikea puoli kiinni, mutta toisinaan ajoittain kiinni. par-par sutuuri enemmän auki kuin kiinni. Occipitale melkein kokonaan säilynyt, mutta osittain kulunut pinta. Temporalet puuttuvat. Yleistä: pieni siro kallo, nuoren yksilön, ei ulkoisia merkkejä vammoista/patologioista.
Kallo 2	1	Temporale	sin			16,5				n. 65% Processus mastoideus hyvin kulunut, external/internal auditory meatus.
Kallo 2	1	Sphenoidale				2,1				Pienikokoinen, hauras
Kallo 2	1	Sphenoidale	dx			3,8				Greater wing, foranum rotandum, näkyy pyöreäkö reikä; suht säännöllisen muotoinen, mutta onko luonnollinen, paikka olisi muuten outo.
Kallo 2	1	Cranium frg				2,1				Näkyy foramen
Kallo 2	1	Frontale				1,1				Kasvon luu; orbital alue
Kallo 2	1	parietale				5,3				Näkyy sutuureita, ei kuulu ylläolevaan kalloon, mutta löytyi kuitenkin sen sisältä.
Kallo 2	63	Cranium frg				5,6				Pieniä paloja
Kallo 3	1	Cranium				502,3		Metooppinen sutuuri, Palatinum		Mandibula puuttuu. Metooppinen sutuuri näkyy. Kallon sutuurit enemmän auki kuin kiinni. Nuchal Crest: 3, Processus mastoideus:1, supraorbital margin:2, Supraorbital ridge(Glabella):2. Mental eminence: - Sirohko kallo, neliömäiset silmäkuopat. Maxilla huonosti säilynyt: Dx: M1, M2, sin: PM2, M1. Hampaat hauraita; säröilevät helposti. Brothwell: H (dx), M2 ei niin kulunut. vasemman puolen hampaat liian rikkiäisiä. Palatinum: Liikakasvua; kohouma sutuurikohdassa keskellä. Occipitale-kallonpohjan forum magnumin ympärillä/vieressä aukkoja; rikki menneitä. (tafonominen)
Kallo 3	12	Cranium frg				0,4				Pieniä paloja kallosta.

Kallo 3											Yleistä: kallo suhteellisen hyvin säilynyt; melkein kokonainen.- Mandibula poissa.
Kallo 4	1	Neurocranium				146,4				Cribr orbitalia silmäkuopissa, reikä/kuoppa vasemmalla parietalissa (ei tafonomista?)	Frontale+ osa orbitalialuetta, parietale, osa occipitale:a. Sutuuri sulkeutumassa (lambdoideal kiinni jo ainakin vasemmalta puolelta, sagittal osaksi ja coronalis kiinni vasta vasemmalta. Kallo on vääntynyt (tafonomia), kallo on siro ja ohuehkon tuntuinen.
Kallo 4	1	Temporale	sin			21,6				Cribr orbitalia	Melkein kokonainen, kulunut Processus mastoideus, cribr orbitalia outer auditory meatuksen ympärillä.
Kallo 4	1	Temporale	dx			16,6					n. 60% ulkopinta osittain hyvin kulunut
Kallo 4	1	Maxilla				21,9			n. 11-12v.		Oikealla puolella Canine (vasta vähän puhjennut).
Kallo 4	1	Occipitale				3,3					Foranum magnum reuna, condyle fossa.
Kallo 4	1	Occipitale	sin			3					Näky transverse sulcus. Ulkopinta kulunut.
Kallo 4	1	Occipitale	dx?			1,6					Näky sutuureita
Kallo 4	1	Sphenoidale				1,4					Corpus
Kallo 4	1	Sphenoidale				1,3					
Kallo 4	1	Temporale				0,9					Näky squamosal sutuuri
Kallo 4	1	Neurocranium frg				0,3					Vomer?
Kallo 4	15	Neurocranium frg				2,5					Pieniä palasia.

