

**Tallimäenkenttä**

**Turku**

**2016**

Osteologinen analyysi

FM Anne-Mari Liira

## Sisällysluettelo

1. Johdanto	2
2. Tavoitteet	2
3. Aineisto ja metodit	2
3.1 Kuoliniän määrittäminen	2
3.2 Sukupuolen määrittäminen	3
3.3 Pituusarvio	5
3.4 Havaitut poikkeavuudet luustossa	5
4. Tulokset	6
Haudat 510- 591	6
5. Yhteenveto ja tulkinta	28
Lähteet	33
Sanasto latina-suomi	34

Liite 1. Perustaulukko haudoista analysoiduista luista.

## 1. Johdanto

Tässä raportissa käsitellään Turun Tallimäki -nimisellä tontilla olevalta kolerahautausmaalta esiin kaivettuja luita. Muuritutkimus ky järjesti arkeologisen kaivauksen 6.6.–12.8.2016 välisenä aikana arkeologi Maija Helamaan johdolla. Arkeologiset tutkimukset liittyivät tontille suunnitellun päiväkodin rakentamiseen.

## 2. Tavoitteet

Tämän tutkimuksen tarkoituksena on tunnistaa luut anatomisesti, tehdä ikämääritys ja arvioida sukupuoli. Mahdollisuuksien mukaan yksilön pituus pyritään myös laskemaan. Näiden lisäksi mahdolliset luustossa näkyvät merkit sairauksista ja muista poikkeavuuksista, kuten geneettisistä piirteistä, pyritään tunnistamaan. Raportin lopussa on lyhyt yhteenveto ja tulkinta tutkitusta luuaineistosta.

## 3. Aineisto ja metodit

Kaikki luut olivat palamattomia. Luiden säilyvyys oli melko hyvä ja luuaineistoltaan kokonaista. Luut tunnistettiin anatomisesti sekä määritettiin kummalta puolelta luustoa ne ovat. Apuna käytettiin osteologista kirjallisuutta (Buikstra & Ubelaker 1997; White & Folkens 2005; McMinn & Hutchings 1980). Tunnistetut luut luetteloiitiin haudoittain. Suurin osa luista pystyttiin tunnistamaan anatomisesti, ainoastaan muutamat pienet luunkappaleet jäivät tunnistamatta. Raportin lopussa on latina-suomi -sanasto ja liitteessä 1 taulukko kaikista analysoiduista luista.

### 3.1 Kuoliniän määrittäminen

Lasten ja nuorten yksilöiden ikämääritys perustuu hampaiden puhkeamisjärjestykseen (Ubelaker 1989). Hampaiden lisäksi iänmäärityksiä tehtäessä käytetään apuna luiden luutumisen järjestystä (Schaefer *et al.* 2009). Aikuisten ikämääritykset perustuvat lantioluussa näkyviin iän mukana tapahtuviin muutoksiin (Brooks & Suchey 1990; Buikstra & Ubelaker 1994) ja hampaiden kulumiseen (Lovejoy *et al.* 1985). Lasten ja nuorten iänmääritys on varmempaa, kun taas aikuisten on huomattavasti epävarmempaa. Paras tulos saadaan yhdistämällä eri keinoja iän määrittämisessä.

Iän määrityksissä käytettiin Sjøvoldin (1978) kehittämää ikäluokitusta.

<i>Infant</i>	-1 vuotta
<i>Infans I</i>	0-7 vuotta
<i>Infans II</i>	5-14 vuotta
<i>Juvenilis</i>	10–24 vuotta
<i>Adultus</i>	18–44 vuotta

*Maturus* 35–64 vuotta  
*Senilis* 50–79 vuotta

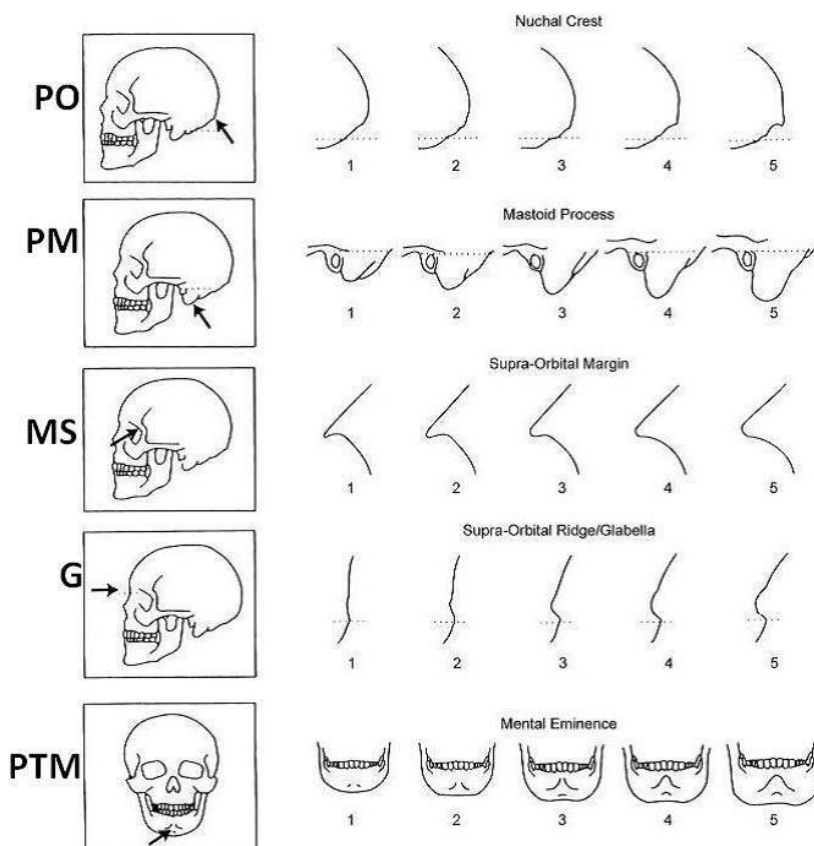
*Adult*-luokka (ikäryhmä 18-79v) sisältää ryhmät *Adultus*, *Maturus* ja *Senilis*

Taulukossa on luiden luutumisen arvioitu seuraavanlaisesti: O= pää/osa ei ole luutunut OO= kumpikaan pää/osa eivät ole luutuneita, C= luutumassa, F= luutunut, X= ei voida sanoa.

### 3.2 Sukupuolen määrittäminen

Sukupuolen määrittämisessä käytettiin kallossa (*cranium*), alaleuassa (*mandibula*) ja lantionluissa (*coxae*) olevia kohtia. (Buikstra & Ubelaker, 1994)

Kallo (*cranium*): Kuvassa 2 olevia kallon kohtia käytetään apuna sukupuolen määrittämisessä.



Kuva 1. Kallon luiden eri kohtien käyttäminen sukupuolen määrittämiseksi Acsadin & Nemeskerin (1970) mukaan. Jokainen kohta pisteytetään 1-5, jossa 1 on naisellinen- ja 5 on miehinen piirre. (Buikstra & Ubelaker 1997:20)

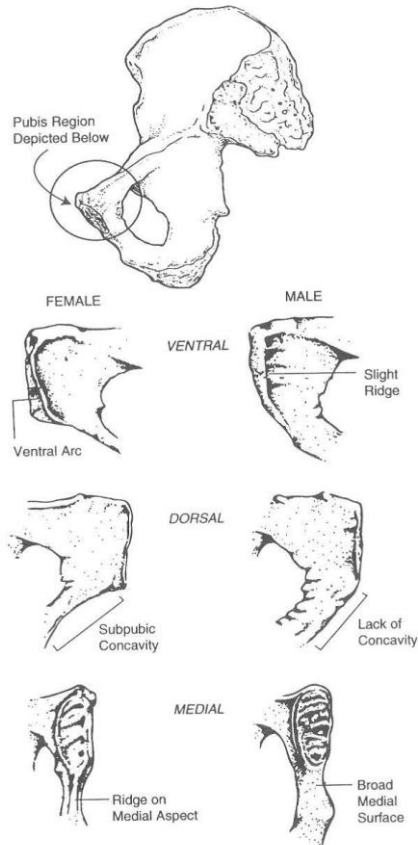
*Protuberantia occipitalis externa*: Takaraivonluun lihasten kiinnityskohta on voimakkaampi miehillä.  
*Processus mastoideus*: Ohimoluun korvakäytävän takana oleva osa on voimakkaampi miehillä.  
*Margo supraorbitalis*: Silmäkuopan yläreuna, joka on terävämpi naisilla.

*Glabella:*

Otsaluun osa silmäkuoppien yläpuolella, joka on miehillä voimakkaammin ulostyöntävä.

*Trigonum mandibularis:*

Alaleuan etuosa, joka on miehillä voimakkaampi.



Kuva 2. Lantion luun (häpyluun) eri kohtien käyttäminen sukupuolen määrittämisessä. Ylläolevat kohdat pisteytetään 1-3, jossa 1 on naisellinen ja 3 on miehinen. (Buikstra & Ubelaker 1997: 16)

*Angulus subpubicus:*

Häpyluiden välinen kulma, joka on avoimempi naisilla kuin miehillä (naisilla yleensä yli 90 astetta ja miehillä alle).

*Iliac crest:*

Suoliluun harjanne miehillä enemmän s- muotoinen.

*Foramen obturatum:*

Häpyluun (*pubis*) ja istuinluun (*ischium*) välissä oleva aukon muoto, joka on kapeampi miehillä ja pyöreämpi naisilla.

*Pubis:*

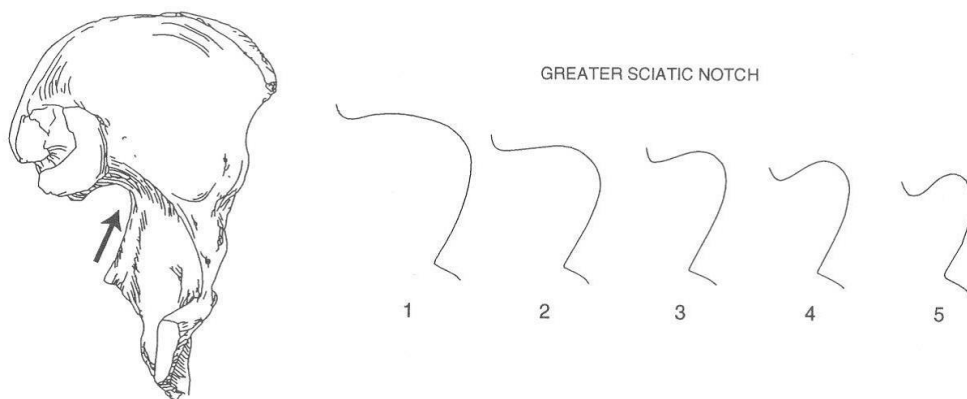
Häpyluu on leveämpi naisilla.

*Symphysis pubica:*

Häpyluiden liitoskohta.

*Angulus subpubicus:*

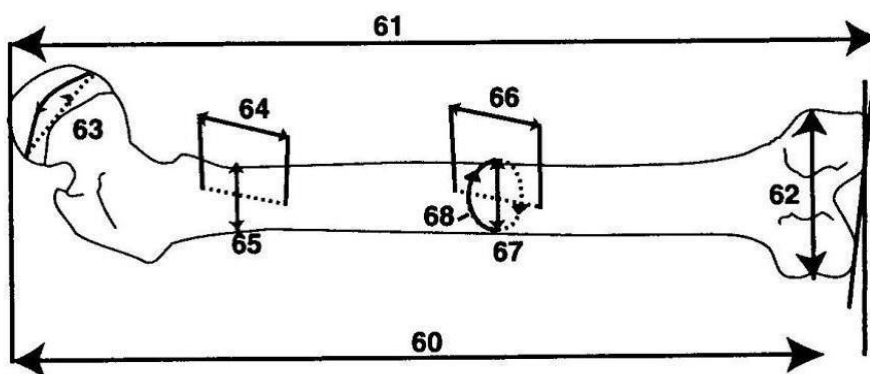
Häpyluiden liitoskohdan alla oleva häpyluiden muodostama kulma, joka on isompi naisilla.



Kuva 3. Ison lonkkaloven (*Incisura ischiadica*) pisteyttäminen 1-5, jossa 1 on miehen- ja 5 on naisellinen piirre (Buikstra & Ubelaker 1997:18.).

### 3.3 Pituusarvio

Vainajien pituusarviot pystyttiin tekemään jos pitkät luut (mm. olkaluu, reisiluu, sääriluu) olivat kokonaisia ja suhteellisen hyvin säilyneitä. Mittaukset tehtiin käyttämällä apuna osteologista mittapöytää. Laskelmissa käytettiin Maijasen & Niskasen keskiaikaisille pohjoismaalaisille kehittämiä pituuskaavoja (Maijanen & Niskanen 2009: 472–480).



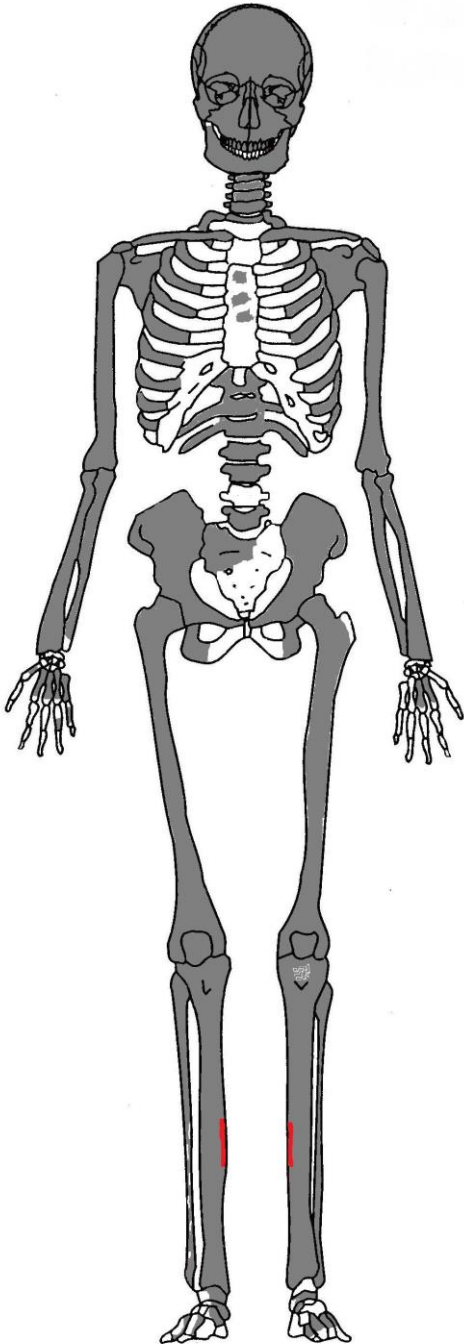
Kuva 4. Mittasarja Buikstran & Ubelakerin mukaan (Buikstra & Ubelaker 1997:18.).

### 3.4 Havaitut poikkeavuudet luustossa

Patologiat, morfologiset ja geneettiset poikkeavuudet pyrittiin rekisteröimään, kun niitä havaittiin. Suurimmasta osasta luista, joissa oli patologisia muutoksia tai muita poikkeavuuksia, otettiin valokuvia, jotka on esitetty raportissa. Jokaisen analysoidun haudan kohdalla on anatominen kuva, johon patologiat ja/tai poikkeavuudet on värjätty punaisella värillä (säilyneet luut ovat värjätty harmaalla värillä). Patologioiden määrittämisen apuna käytettiin alan kirjallisuutta (mm. Aufderheide 1998, Roberts 2010, Salo 2007, Liira 2015, 2016)

## 4. Tulokset

### Hauta 510.



**Iänmääritys:** *juvenilis*: n. 20.v.

**Sukupuolen arviointi:** mies

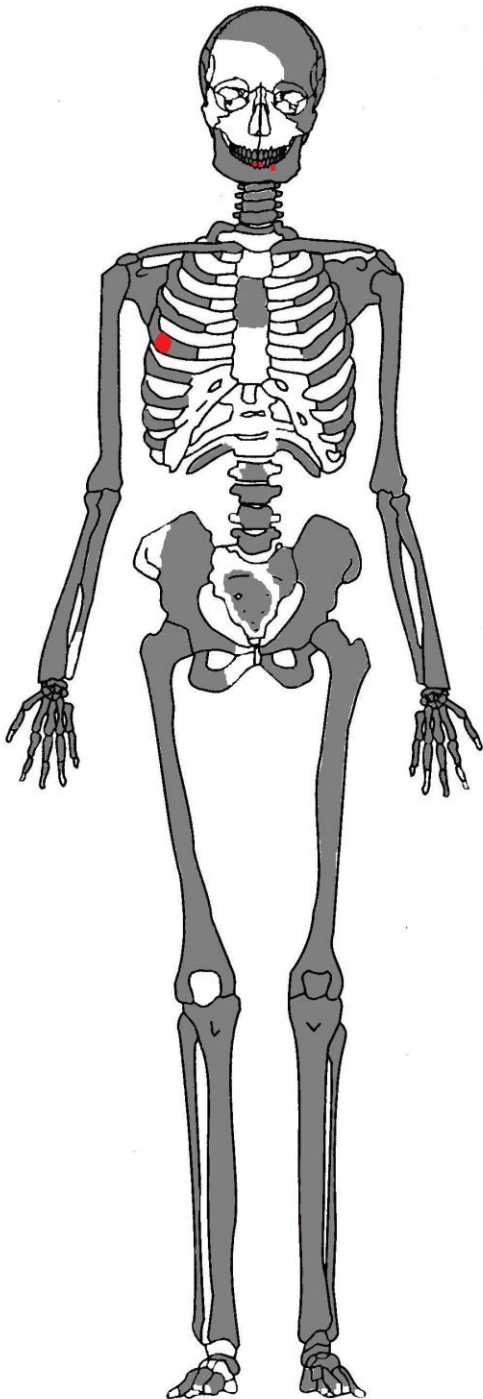
**Pituusarvio:** n. 184 cm

**Patologiat/poikkeavuudet:** vainajan molemmissa pohjeluissa näkyy uutta kasvua.

**Muuta:** suurin osa luista on säilynyt ja ne ovat melko hyväkuntoisia.

Kuva 5. Säilyneet anatomiset osat ja havaitut patologiat.

## Hauta 511.



**Iänmääritys:** *adultus*: n. 20–40 v.

**Sukupuolen arviointi:** mies

**Pituusarvio:** n. 165 cm

**Patologiat/poikkeavuudet:** yhdessä

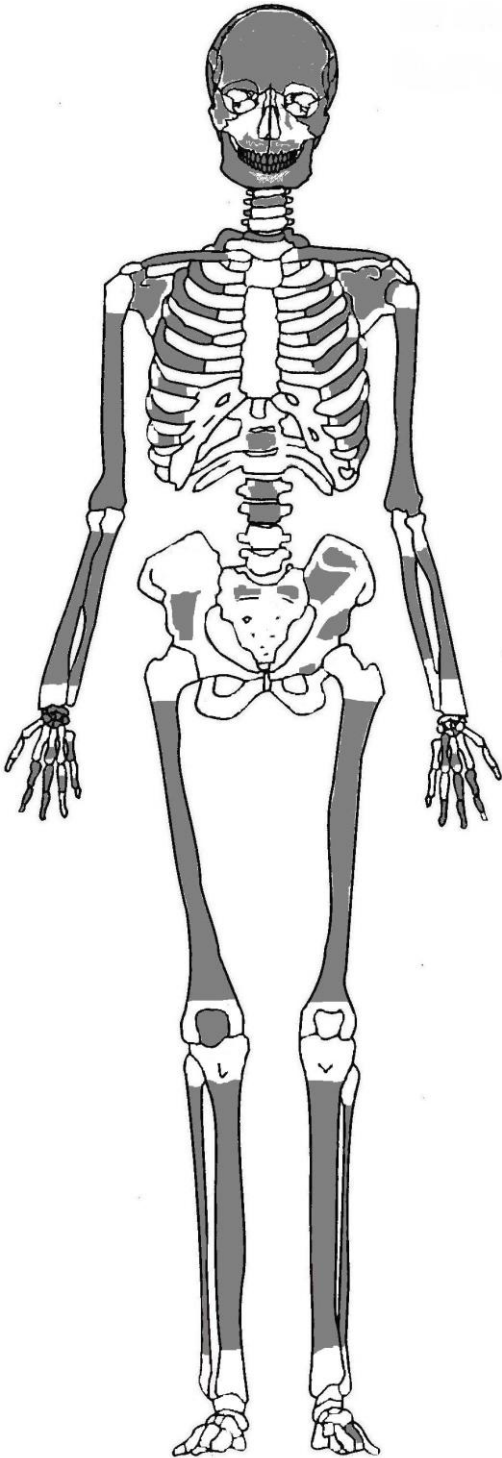
vasemmanpuoleisessa kylkiluussa on paksunnos keskellä, mikä viittaa siihen, että kylkiluun on vainajan eläessä murtunut ja sen jälkeen parantunut. Kylkiluu on parantunut miltei kokonaan, paitsi yhdessä kohtaa kylkiluun reunaa on nähtävissä vielä hieman aktiivista luun kasvua. Vainajalla on alaleuan etuhampaissa normaalista poikkeavaa kulumista, mikä voi viitata hampaiden käyttöön esim. työnteossa. Alaleuan vasemmassa kulmahampaassa on lisäksi nähtävissä runsaasti hammaskiveä (*calculus*), mutta muuten hampaissa on vain hieman hammaskiveä.

**Muuta:** melkein kaikki luut ovat säilyneet. Luiden säilyvyys vaihtelee hyvästä melko huonokuntoiseen.

Kuva 6. Säilyneet anatomiset osat ja havaitut patologiat.



**Hauta 517.**



**Iänmääritys:** *adultus*

**Sukupuolen arviointi:** mies

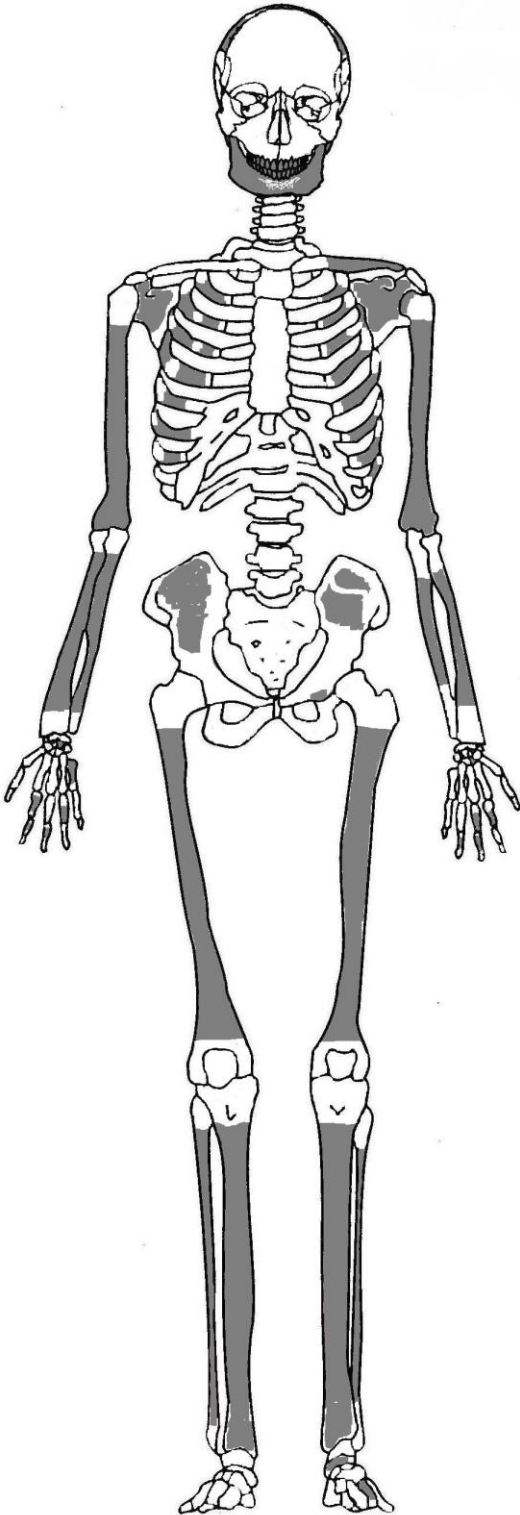
**Pituusarvio:** pituutta ei ole mahdollista määrittää.

**Patologiat/poikkeavuudet:** Vainajan oikeanpuoleisessa ohimoluun kartiolisäkkeessä (*processus mastoideus*) on painauma.

**Muuta:** luut ovat huonokuntoisia ja fragmentoituneita. Sormiluita lukuun ottamatta yksikään luu ei ole kokonainen.

Kuva 7. Säilyneet anatomiset osat ja havaitut patologiat.

**Hauta 530.**



**Iänmääritys:** *adultus*

**Sukupuolen arviointi:** mies

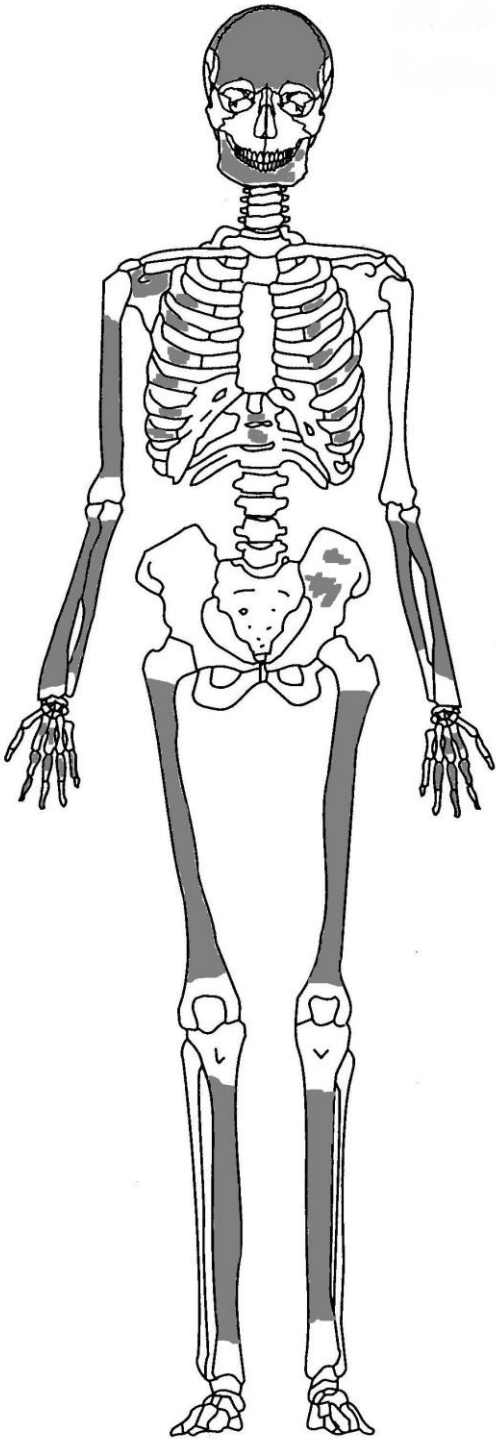
**Pituusarvio:** pituutta ei ole mahdollista määrittää.

**Patologiat/poikkeavuudet:** Vainajan kiertäjänikaman (*axis*) toisessa nivelpinnassa on painauma.

**Muuta:** luut ovat huonokuntoisia ja fragmentaarisia. Osa säilyneistä luista tuntuu vahvoilta, mikä viittaa vainajan tehneen fyysistä työtä elässään ja osa luista on melko suurikokoisia, mikä puolestaan viittaa mieheen.

Kuva 8. Säilyneet anatomiset osat ja havaitut patologiat.

**Hauta 531.**



**Iänmääritys:** *adultus*

**Sukupuolen arviointi:** mahdollinen mies

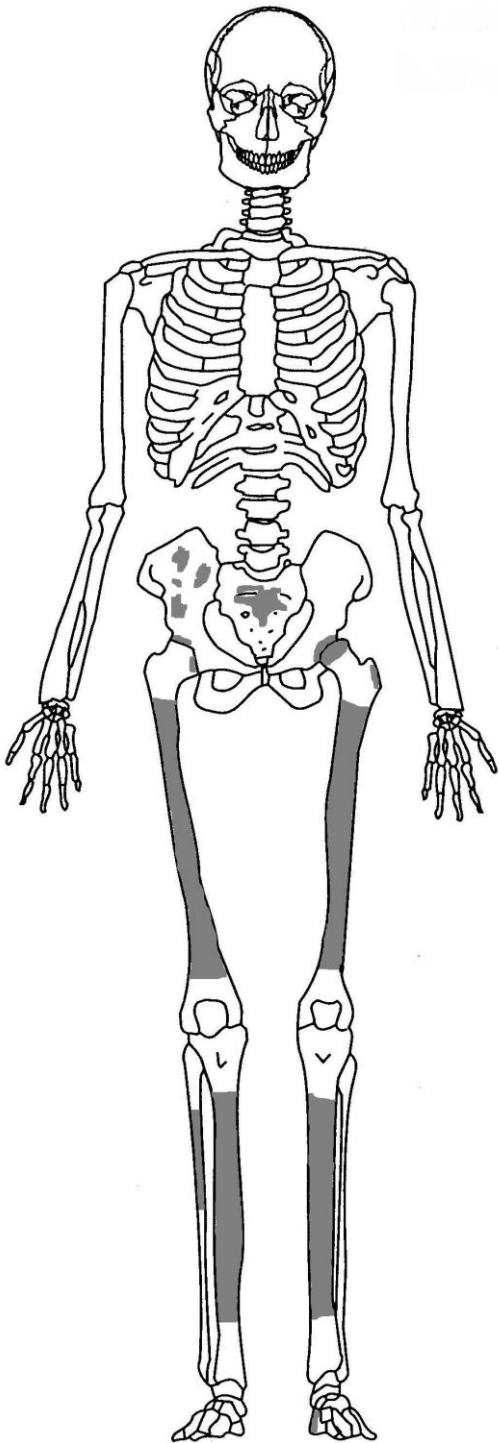
**Pituusarvio:** pituutta ei voida luotettavasti määrittää.

**Patologiat/poikkeavuudet:** säilyneistä luista ei ole havaittavissa patologioita tai muuta poikkeavaa.

**Muuta:** luut ovat melko huonokuntoisia ja fragmentoituneita.

Kuva 9. Säilyneet anatomiset osat ja havaitut patologiat.

## Hauta 534



**Iänmääritys:** *adultus*

**Sukupuolen arviointi:** mahdollinen mies

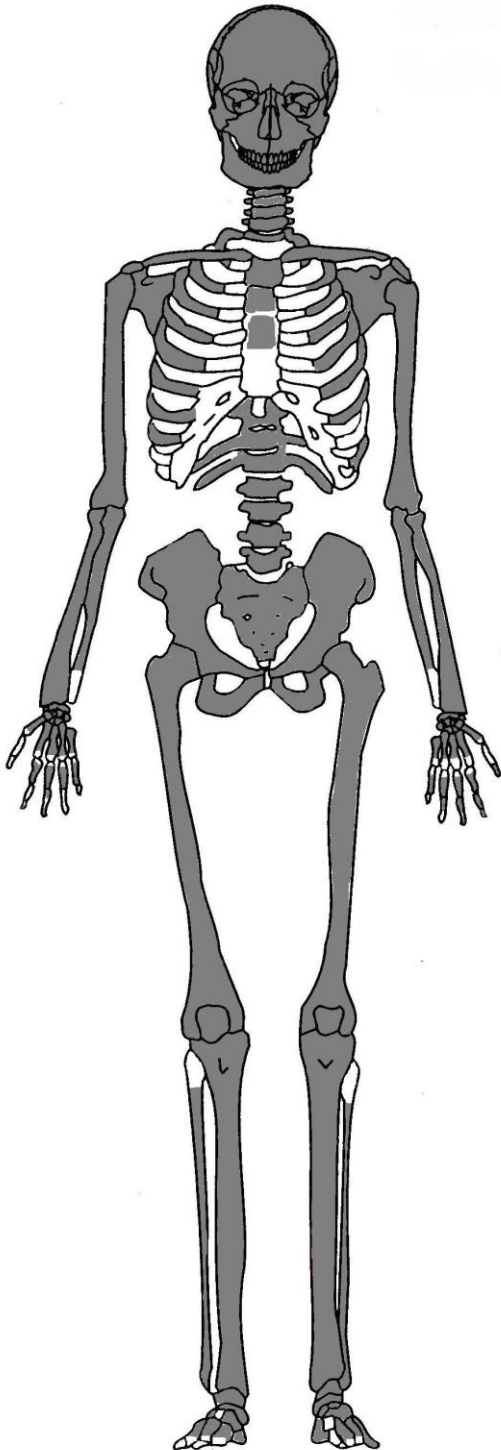
**Pituusarvio:** pituutta ei voida luotettavasti määrittää.

**Patologiat/poikkeavuudet:** säilyneissä luissa ei ole havaittavissa patologioita tai muuta poikkeavaa.

**Muuta:** luut ovat huonokuntoisia ja vain osa on säilynyt. Osa luista on homehtuneita ja niin huonokuntoisia ettei niitä ole mahdollista tutkia.

Kuva 10. Säilyneet anatomiset osat ja havaitut patologiat.

## Hauta 547.



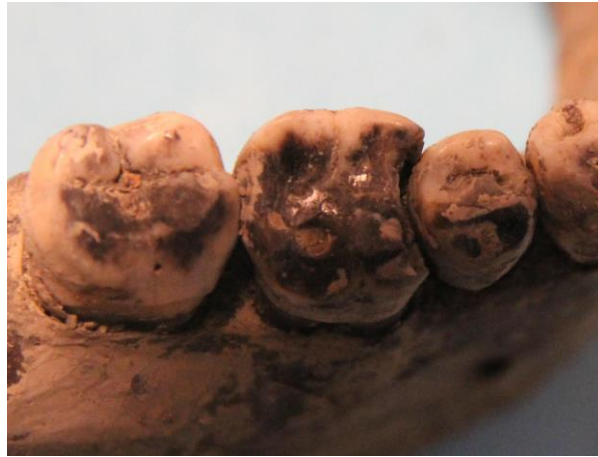**Iänmääritys:** *juvenilis*: n. 16-18 v.

**Sukupuolen arviointi:** mahdollinen mies

**Pituusarvio:** pituutta ei voida luotettavasti määrittää.

**Patologiat/poikkeavuudet:** alaleuan hampaat ovat melko tiiviisti, varsinkin oikeanpuoleinen ensimmäinen poskihampaan ja toinen välihampaan (pm2 ja m1). M1 hammaskielle on pm2 vasten kulunut miltei kokonaan pois (ks. kuva 11).

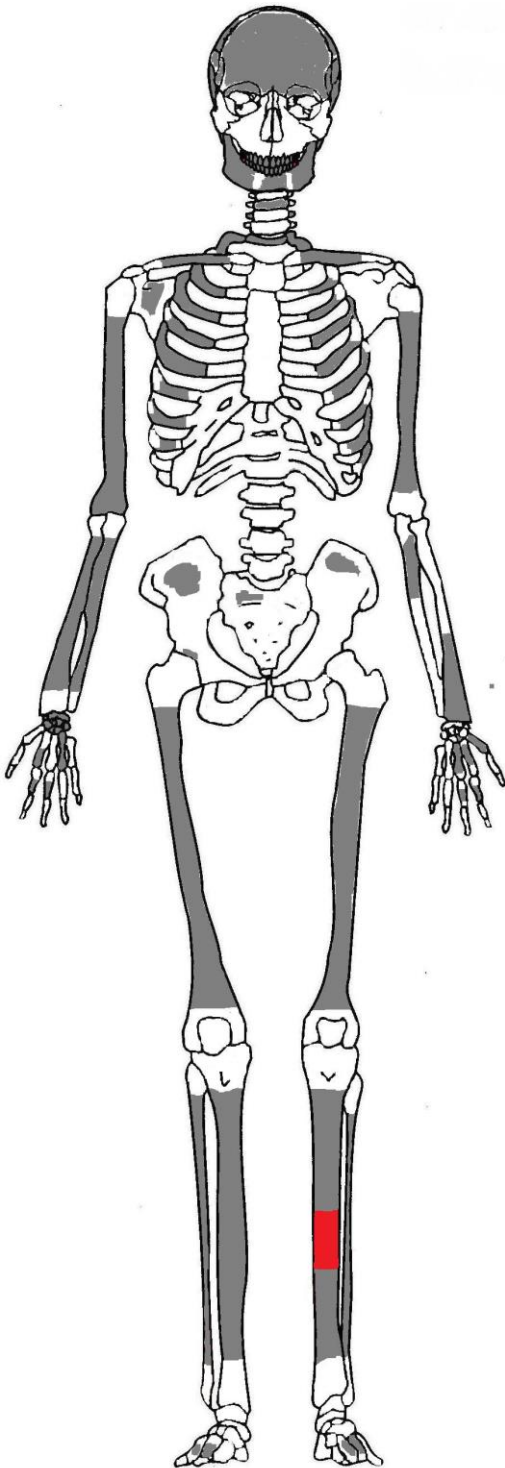
**Muuta:** melkein kaikki luut ovat säilyneet. Luut ovat hyväkuntoisia.



Kuva 11. alaleuan ahtaus. Ensimmäinen poskihampaan (M1) hammaskielle on kulunut osittain pois.

Kuva 12. Säilyneet anatomiset osat ja havaitut patologiat.

## Hauta 550.



**Iän määrittäminen:** *adultus*

**Sukupuolen arviointi:** mies

**Pituusarvio:** pituutta ei ole mahdollista määrittää.

**Patologiat/poikkeavuudet:** vainajan vasemmanpuoleisessa sääriluussa (*tibia*) on paksunnos keskellä. Se kertoo siitä, että vainajan sääriluu on mennyt poikki jonka jälkeen se on luutunut. Poikki mennyttä luuta ei ole kuitenkaan asetettu oikeaan asentoon vaan se luutunut väärin ja vainaja on sen jälkeen luultavasti ontunut (ks. kuva 13). Sen lisäksi vainajaan alaleuan poskihampaat ovat pahoin kuluneita. Niiden purupinnan hammaskiille on kokonaan kulunut.

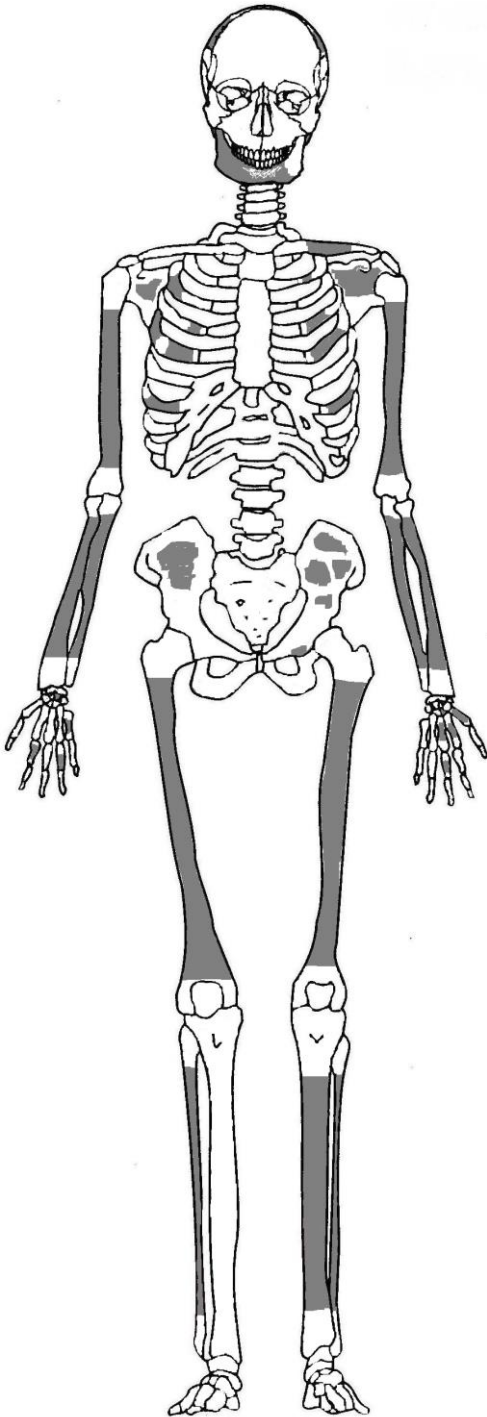
**Muuta:** luut ovat melko huonokuntoisia ja suurin osa luista on särkynyt moneksi osaksi. Säilyneistä luista osa on melko suurikokoisia ja voimakkaan tuntuisia, mikä viittaisi mieheen.



Kuva 13. Uudelleen luutunut sääriluu

Kuva 14. Säilyneet anatomiset osat ja havaitut patologiat.

**Hauta 551.**



**Iän määrittäminen:** *adultus*

**Sukupuolen arviointi:** mahdollinen mies

**Pituusarvio:** luista ei voida määrittää vainajan pituutta.

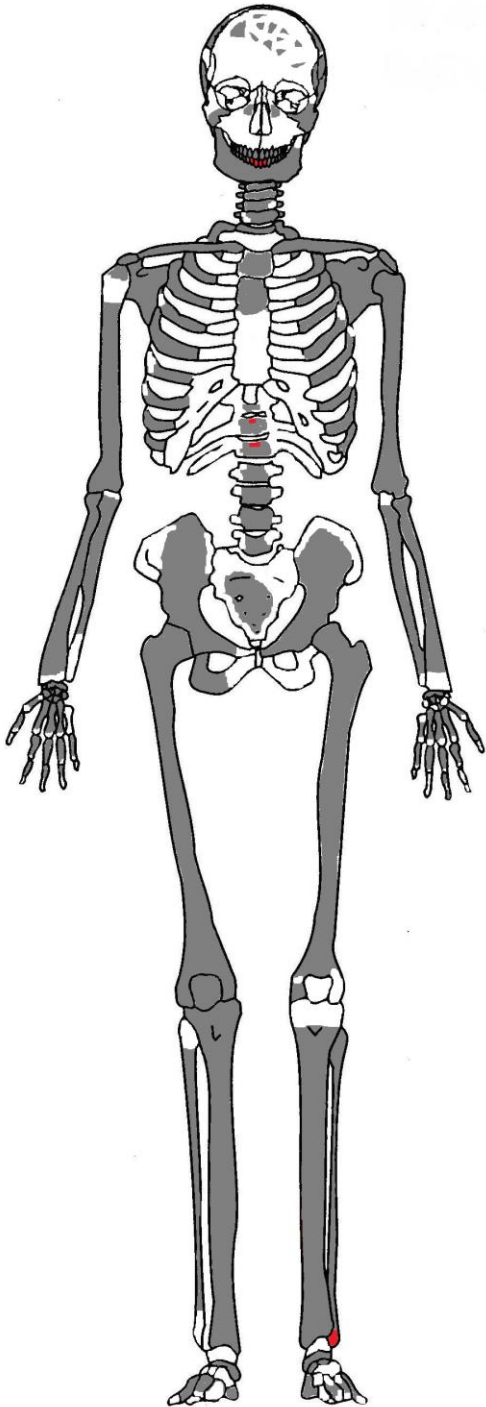
**Patologiat/poikkeavuudet:** säilyneissä luissa ei ole havaittavissa patologioita tai muuta poikkeavaa.

**Muuta:** luut ovat melko huonokuntoisia ja luut ovat särkyneet toisinaan moneksi osaksi. Yksikään säilynyt luu ei ole kokonainen.

Kuva 15. Säilyneet anatomiset osat ja havaitut patologiat.



## Hauta 553.



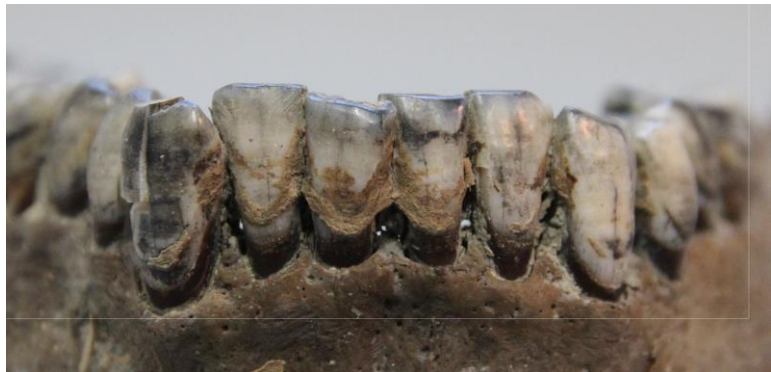**Iän määrittäminen:** *adultus*

**Sukupuolen arviointi:** mies

**Pituusarvio:** n. 180 cm

**Patologiat/poikkeavuudet:** Vainajan vasemmanpuoleinen pohjeluun distaalipää on hieman vino. Sen lisäksi muutamassa rintanikamassa on nikaman solmussa kuoppia, ns. Schmorl's Nodes:ia. Vainajan hampaissa on nähtävissä myös hammaskiveä (*calculus*) (ks. kuva 16).

**Muuta:** luut ovat melko huonokuntoisia ja luut ovat särkyneet toisinaan moneksi osaksi. Putkiluista ainoastaan oikeanpuoleinen sääriluu (*tibia*) on kokonainen, muut ovat särkyneet luiden päistä. Kallo on palasina, ja vain osa siitä on säilynyt.

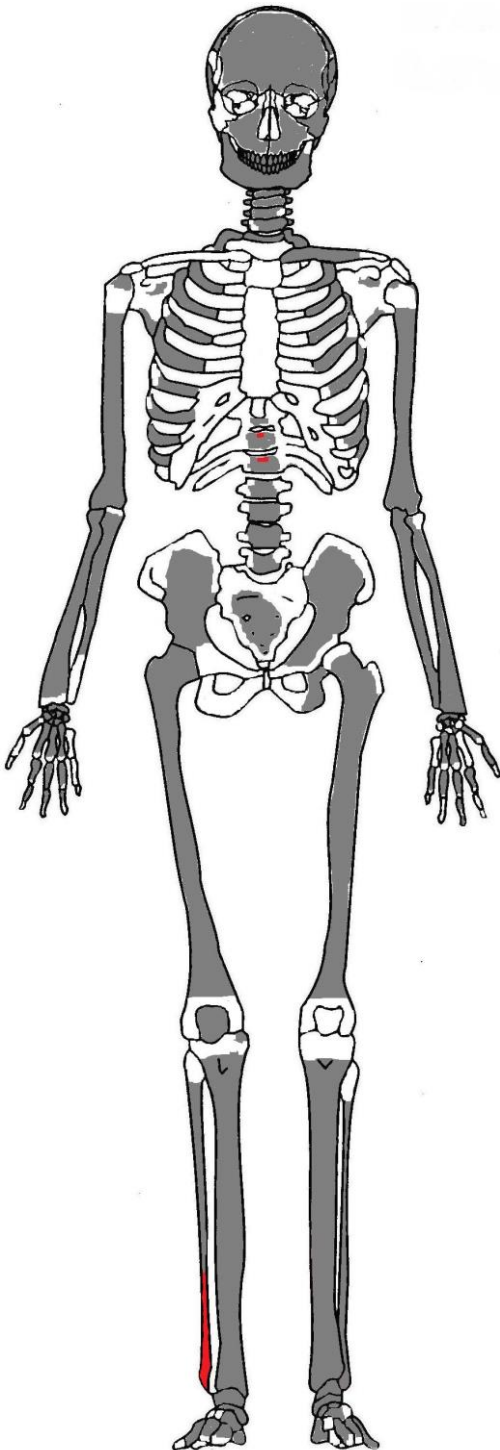


Kuva 16. Etu- ja kulmahampaissa näkyvää hammaskiveä

Kuva 17. Säilyneet anatomiset osat ja havaitut patologiat.



**Hauta 559.**



**Iän määrittäminen:** *adultus*

**Sukupuolen arviointi:** mahdollinen mies

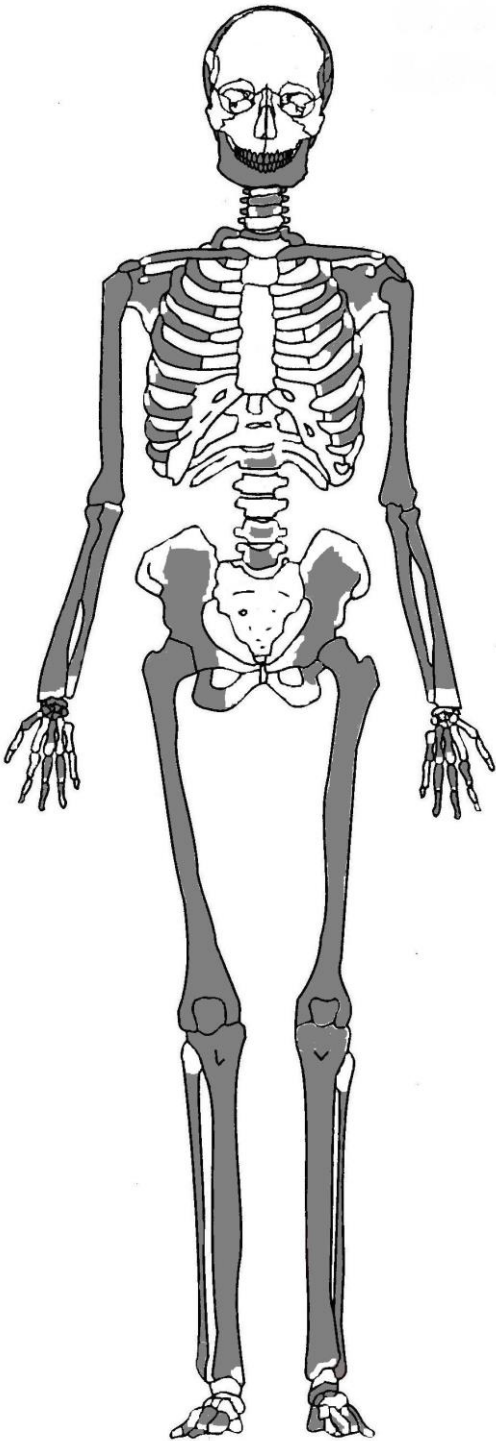
**Pituusarvio:** n. 163 cm

**Patologiat/poikkeavuudet:** vainajan oikeanpuoleinen pohjeluu (fibula) on diafyysin keskeltä distaalipäähän saakka paksuuntunut ja siinä on uutta kasvua. Lisäksi vainajan muutamissa rintanikamissa on nikamasolmussa kuoppia.

**Muuta:** luut ovat melko huonokuntoisia ja luut ovat särkyneet toisinaan moneksi osaksi. Kallo on palasina.

Kuva 18. Säilyneet anatomiset osat ja havaitut patologiat.

**Hauta 561.**



**Iän määrittäminen:** *adultus*

**Sukupuolen arviointi:** mahdollinen mies

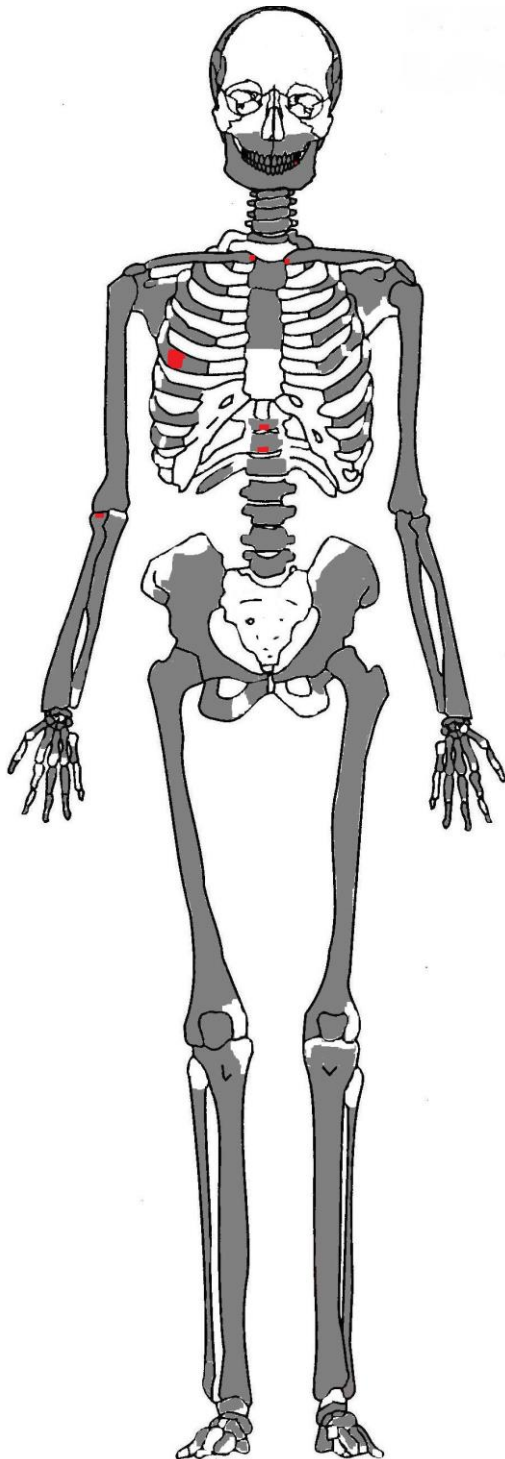
**Pituusarvio:** n. 165 cm

**Patologiat/poikkeavuudet:** luissa ei ole havaittavissa patologioita tai muuta poikkeavaa.

**Muuta:** luut ovat melko huonosti säilyneitä.

Kuva 19. Säilyneet anatomiset osat ja havaitut patologiat.

## Hauta 565.



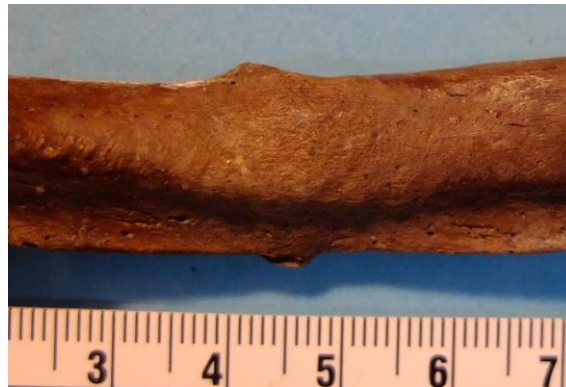**Iänmääritys:** *adultus: n. 30-40 v*

**Sukupuolen arviointi:** mies

**Pituusarvio:** n. 155 cm

**Patologiat/poikkeavuudet:** vainajalla on yhdessä oikeanpuoleisessa kylkiluussa (costae) paksunnos, joka viittaa siihen, että kylkiluu on katkennut, mutta sittemmin parantunut. Siitä lienee jo jonkin verran aikaa, sillä luun pinta on jo sileä. Vainajalla on lisäksi poskihampaissaan reikiä. Osassa rintanikamia on nikamansolmussa on pieniä kuoppia, mikä viittaa Schmorl's nodes:iin.

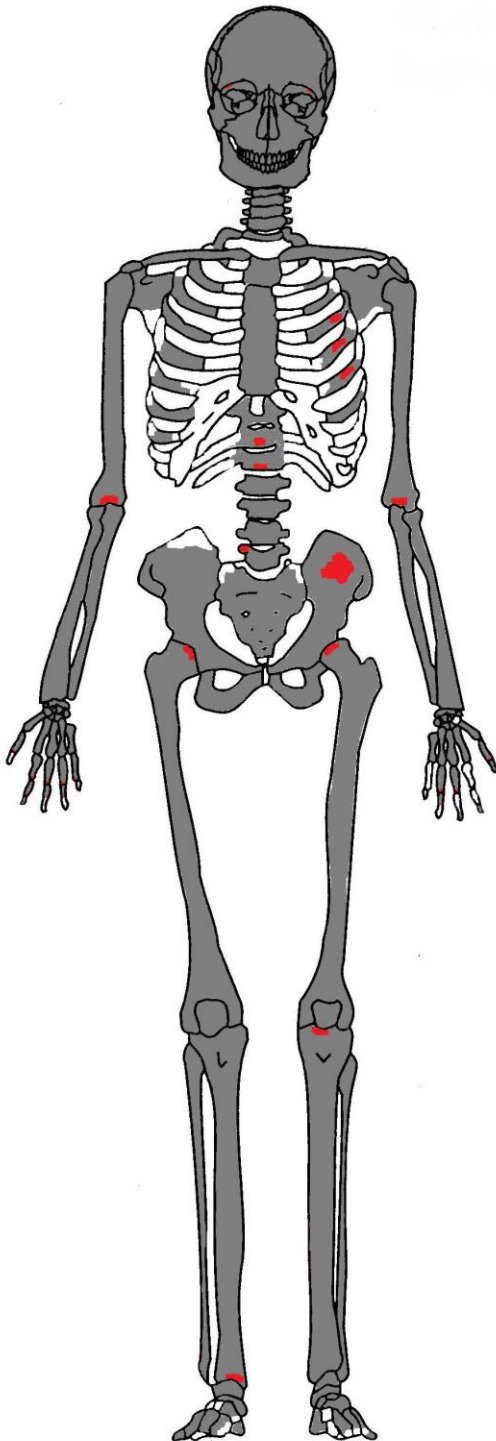
**Muuta:** Luut ovat melko hyvin säilyneitä, mutta varsinkin putkiluut ovat useammassa osassa.



Kuva 20. Parantunut kylkiluu

Kuva 20. Säilyneet anatomiset osat ja havaitut patologiat.

## Hauta 566.



**Iänmääritys:** *adultus*

**Sukupuolen arviointi:** mahdollinen mies

**Pituusarvio:** n. 157 cm

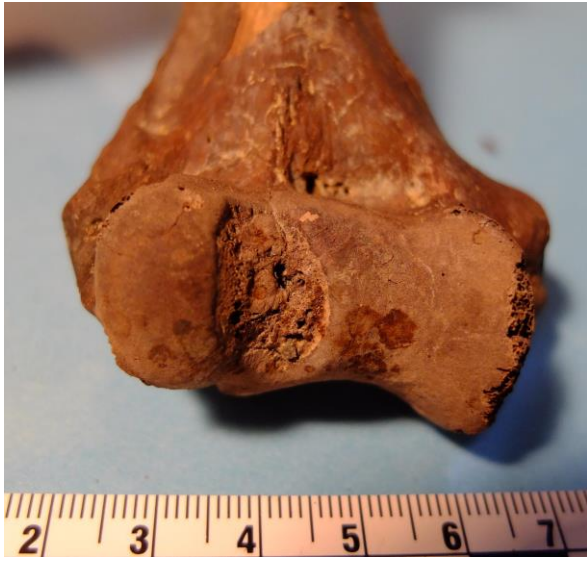**Patologiat/poikkeavuudet:** vainajalla on reisi-, sääri- ja olkaluun nivelpinnassa sekä sormiluun distaalipäissä on kuoppia (ks. kuva 23). Niiden lisäksi osassa vainajan vasemmanpuolisia kylkiluita on nähtävissä uutta kasvua (ks. kuva 24). Muutamissa nikamissa on myös merkkejä epämuodostumista tai kulumisesta. Vainajan oikeassa silmäkuopassa on *cribra orbitalia*, joka kertoo anemiasta ja vainajan kulmahampaissa on näkyvissä *enamel hypoplasiaa* (ks. kuva 25), joka puolestaan paljastaa vainajalla ollen jonkinlainen häiriö kasvun aikana. Kallossa on näkyvissä metooppinen sauma, joka on geneettinen erikoisuus (ks. kuva 21).

**Muuta:** Luut ovat melko huonokuntoisia.



Kuva 21. Kallonluussa näkyvä metooppinen sauma.

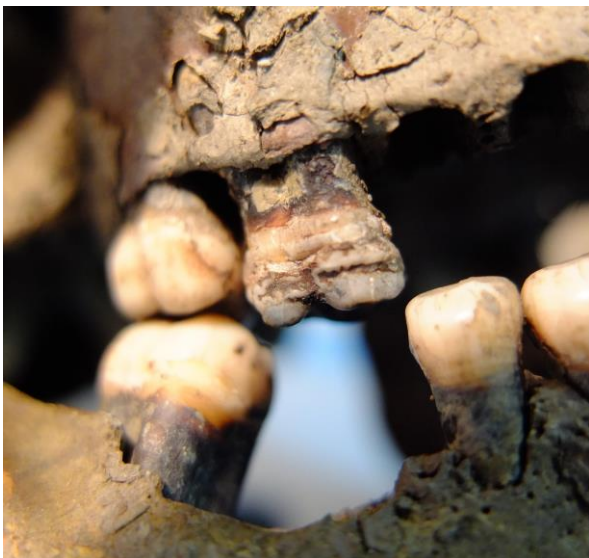Kuva 22. Säilyneet anatomiset osat ja havaitut patologiat.



Kuva 23. Oikeanpuoleisen olkaluun (*humerus*) nivelpinnalla on nähtävissä nivelkulumaa.



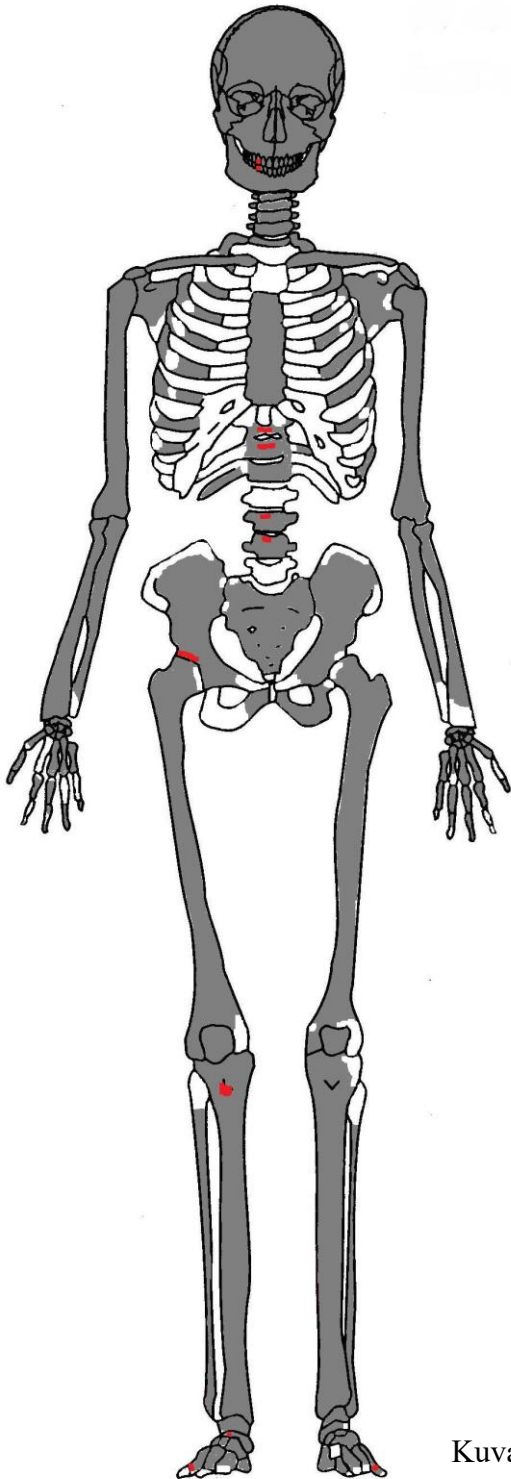
Kuva 24. Kylkiluussa (*costae*) näkyvää aktiivista uuden luun muodostumista.



Kuva 25. Vainajan ensimmäisessä poskihampaassa näkyvää kiillehäiriötä. (*enamel hypoplasia*).



**Hauta 573.**



**Iänmääritys:** *adultus*

**Sukupuolen arviointi:** mies

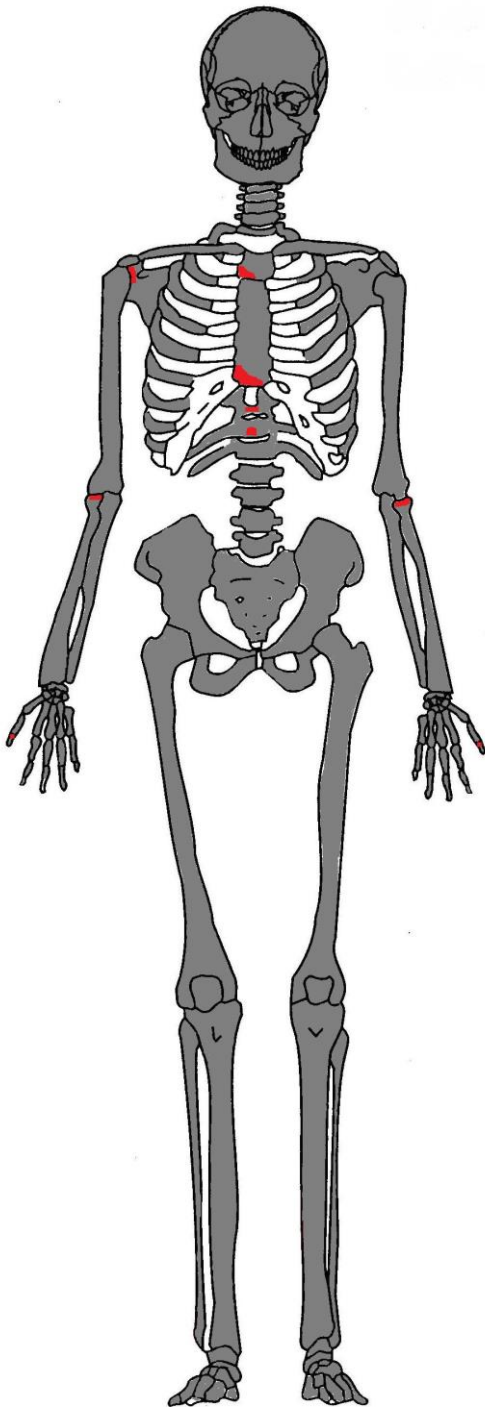
**Pituusarvio:** n. 170 cm

**Patologiat/poikkeavuudet:** vainajan oikeanpuoleisessa sääriluun (tibia) proksimaalivarressa on luupiikki ja oikeanpuoleisessa lantionluun lonkkamaljassa (*acetabulum*) on pieniä kuoppia. Lisäksi nikamissa on painanteita (Schmorl's nodes). Vainajalla on lisäksi molemmissa isovarpaan (*Tph1*) luissa on lähellä proksimaalinivelpintaa kulumaa. Vainajalla on myös kulmahampaassa merkkejä kiillehäiriöstä (*enamel hypoplasia*) ja osassa hampaita on hammaskiveä (*calculus*).

**Muuta:** melkein kaikki luut ovat säilyneitä ja luut ovat melko hyväkuntoisia.

Kuva 26. Säilyneet anatomiset osat ja havaitut patologiat.

## Hauta 578.



**Iänmääritys:** *juvenilis*: alle 25 v.

**Sukupuolen arviointi:** mies

**Pituusarvio:** n. 175 cm

**Patologiat/poikkeavuudet:** vainajan rintalasta (*sternum*) on vino ja muutamassa rintanikamassa on kuoppia (Schmorl's nodes). Isovarpaan nivelpinnoissa on lisäksi nähtävissä kulumaa. Näiden lisäksi vainajan oikeanpuoleisessa kantapäänluussa (*calcaneus*) on painanne, joka viittaa voimakkaaseen lihaskiinnityskohtaan. Mielenkiintoista on myös, että vainajan oikeanpuoleisen käden luut ovat isompia kuin vasemmanpuoleisen käden (ks. kuva 27).

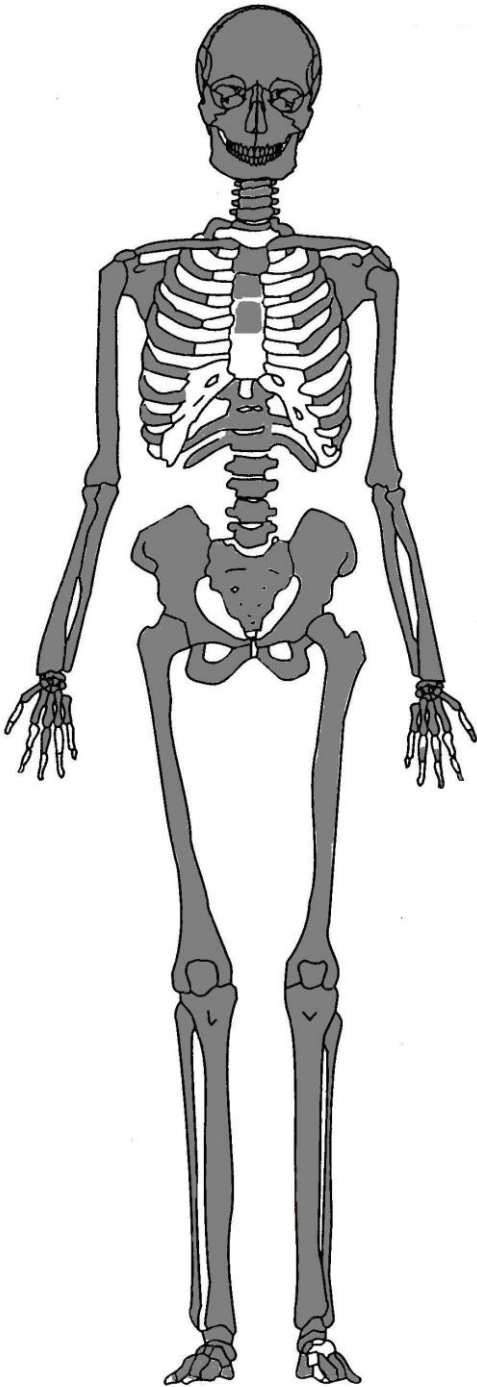
**Muuta:** melkein kaikki luut ovat säilyneet ja ovat hyväkuntoisia. Kallon luiden seassa on hyönteisen koteloita.



Kuva 27. Värttinäluiden kokoero.

Kuva 28. Säilyneet anatomiset osat ja havaitut patologiat.

**Hauta 579.**



**Iänmäärittäminen:** *juvenilis*: n. 16-17 v.

**Sukupuolen arviointi:** mahdollinen mies

**Pituusarvio:** n. 155 cm

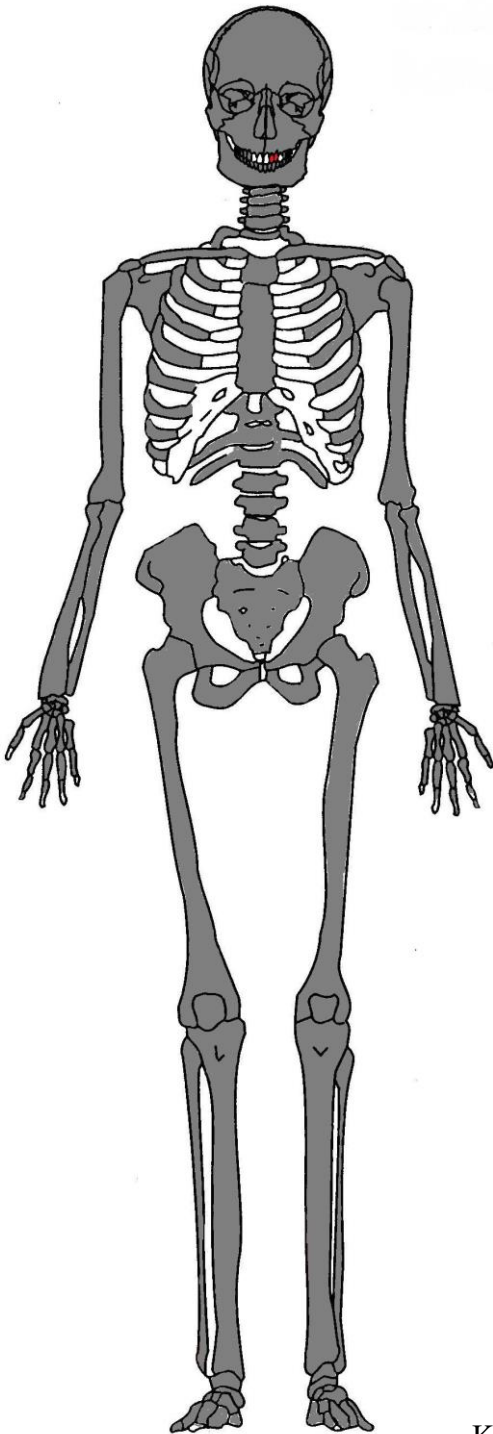
**Patologiat/poikkeavuudet:** molemmissa reisiluun (*femur*) proksimaalipään vieressä on nähtävissä huokoisuutta, mutta se voi kuulua myös yksilön normaaliin kasvuun. Hampaissa on hieman hammaskiveä (*calculus*).

**Muuta:** Melkein kaikki luut ovat säilyneet ja ne ovat hyväkuntoisia.

Kuva 29. Säilyneet anatomiset osat ja havaitut patologiat.



**Hauta 580.**



**Iän määrittäminen:** *adultus*: n. 30-40 v.

**Sukupuolen arviointi:** mies

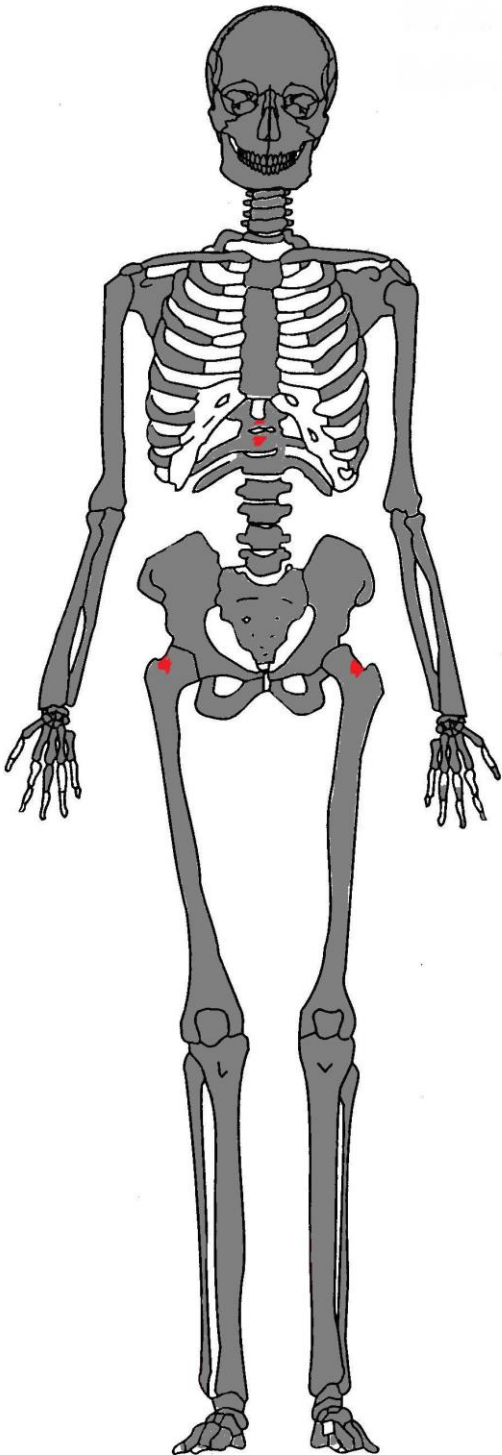
**Pituusarvio:** n. 160 cm

**Patologiat/poikkeavuudet:** vainajan hampaissa on hammaskiveä (*calculus*) ja kallon pohjassa on havaittavissa huokoisuutta.

**Muuta:** Luut ovat hyväkuntoisia. Vainajan olkaluu (*humerus*) vaikuttaa vahvalta ja se mahdollisesti viittaa siihen, että vainaja on ollut hyvässä fyysisessä kunnossa ennen kuolemaansa.

Kuva 30. Säilyneet anatomiset osat ja havaitut patologiat.

## Hauta 581.



**Iänmääritys:** *adultus*

**Sukupuolen arviointi:** mahdollinen mies

**Pituusarvio:** n. 172 cm

**Patologiat/poikkeavuudet:** nikamissa on painaumia, mikä viittaa Schmorl's nodes:iin. Vainajalla on lisäksi olkaluun distaalipäässä painaumia ja pieniä reikiä. Mielenkiintoisena piirteenä on kallossa näkyvä metooppinen sauma, joka on geneettinen erikoispiirre.

**Muuta:** melkein kaikki luut ovat säilyneet ja ovat hyväkuntoisia.

Kuva 31. Säilyneet anatomiset osat ja havaitut patologiat.

**Hauta 582.**

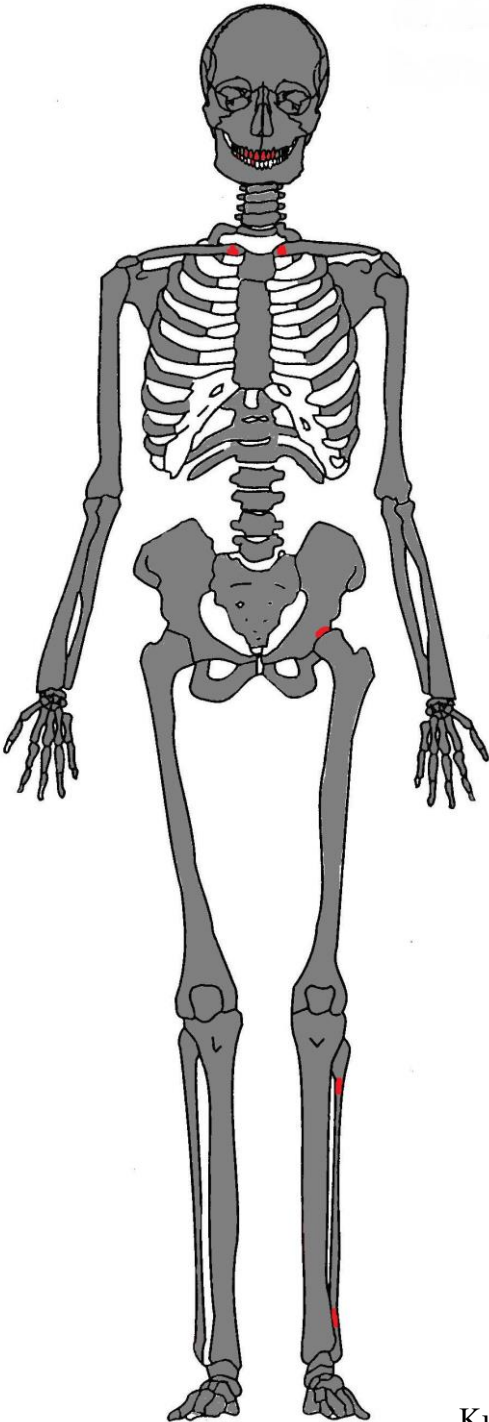
**Iän määrittäminen:** *adultus*: n. 23–25 v.

**Sukupuolen arviointi:** mies

**Pituusarvio:** n. 169 cm

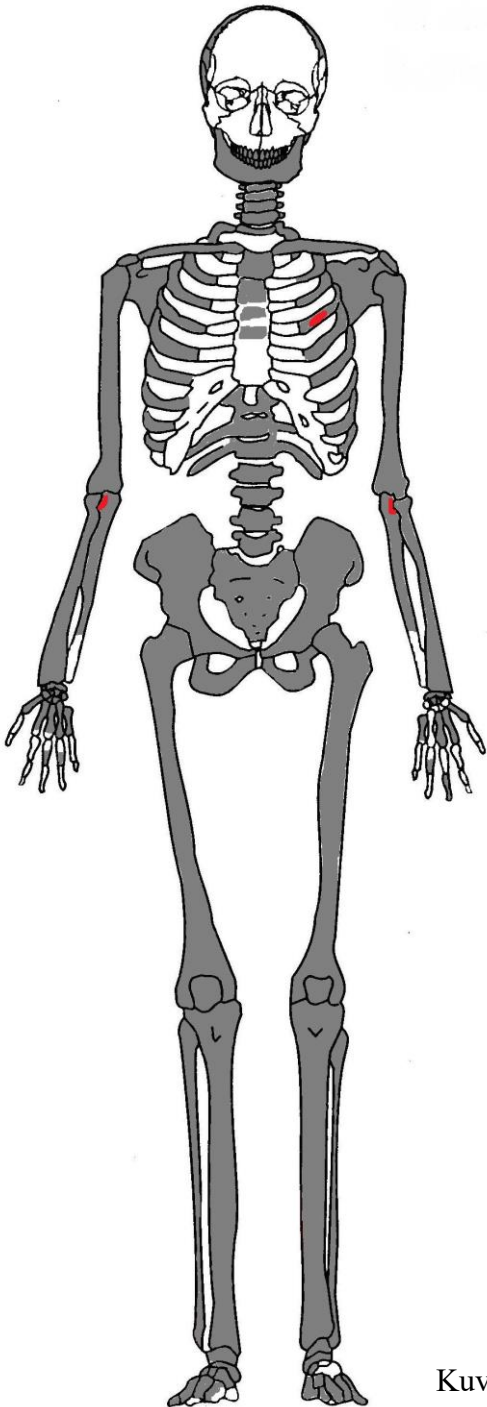
**Patologiat/poikkeavuudet:** hampaissa on näkyvissä kiillehäiriötä (enamel hypoplasia) ja hieman hammaskiveä (*calculus*). Alaleuan molemmin puolin on poskihampaissa nähtävissä alkavaa hammasmätää (*caries*).

**Muuta:** melkein kaikki luut ovat säilyneet ja ne ovat hyväkuntoisia.



Kuva 32. Säilyneet anatomiset osat ja havaitut patologiat.

**Hauta 591.**



**Iänmääritys:** *juvenilis*: n. 14–17 v.

**Sukupuolen arviointi:** mahdollinen mies

**Pituusarvio:** n. 163 cm

**Patologiat/poikkeavuudet:** molemmissa kyynärluissa (*ulna*) on nivelpinnassa painanne, mutta kyseessä voi mahdollisesti olla myös yksilöllinen piirre. Yhden kylkiluun varressa on nähtävissä uutta kasvua.

**Muuta:** kallon kasvon- ja otsaluu eivät ole säilyneet, mutta muuten melkein kaikki vainajan luut ovat säilyneet.

Kuva 33. Säilyneet anatomiset osat ja havaitut patologiat.

## Yhteenveto ja tulkintaa

Tähän luuraporttiin on analysoitu kaikkiaan 23 vainajan luut. Aineistossa suurin osa on aikuisia (*adultus*), mutta mukana on myös nuoria yksilöitä (*juvenalis*) ja lapsia (*infans*).

Aikuisten (*adultus*) tarkkaa ikää on luiden säilymisen perusteella monessa tapauksessa vaikea määrittää, mutta aineistossa ei näyttäisi kuitenkaan olevan kovin vanhoja yksilöitä. Nuoria yksilöitä (*juvenilis*) on sen sijaan 5 kappaletta, joiden ikä vaihteli 14 - 25 vuoden välillä. Näiden yksilöiden luiden luutumisprosessi oli vielä meneillään ennen kuolemaa. Aineistossa on lisäksi kaksi nuorta vainajaa, joista vain hampaita on säilynyt.

Osa vainajien luista on hyväkuntoisia, mutta osa on todella huonosti säilyneitä. Joissakin tapauksissa kaikkia luita ei ollut mahdollista tutkia ollenkaan luiden huonosta säilyvyydestä johtuen.

Hauta	Ikäryhmä
H 510	Juvenilis
H 511	Adultus
H 517	Adultus
H 524	Infans I
H 528	Infans
H 530	Adultus
H 531	Adultus
H 534	Adultus
H 547	Juvenilis
H 550	Adultus
H 551	Adultus
H 553	Adultus
H 559	Adultus
H 561	Adultus
H 565	Adultus
H 566	Adultus
H 573	Adultus
H 578	Juvenilis
H 579	Juvenilis
h 580	Adultus
H 581	Adultus
H 582	Adultus
H 591	Juvenilis

Taulukko 1. Hautanumero ja ikäryhmä

## **Vainajien pituus**

Tähän raporttiin määritettiin pituus niistä vainajista joiden luut ovat kokonaisia. Pituus on otettu myös luutumattomista luista jos luun pää on ollut irrallisena mukana. Pituus voidaan määrittää 14 vainajasta. Se vaihteli 155 senttimetrinä 184 senttimetriin. On huomioitavaa, että juvenalis-ikäryhmään kuuluvien luiden pituus on vain suuntaa-antava, sillä näiden yksilöiden luiden päät eivät ole vielä luutuneet kiinni. Näin ollen on mahdollista, että he olisivat eläessään vielä kasvaneet pituutta.

## **Luiden säilyvyys**

Luiden säilyvyysaste vaihtelee huonokuntoisista ja pahoin fragmentoituneista kokonaisiin ja hyväkuntoisiin. Aineiston luut ovat useimmiten melko hyvin säilyneitä, sillä aivan huonokuntoisia ei analysoitu ollenkaan.

Tutkitut luut oli puhdistettu miltei kaikki ennen analysointia, mutta varsinkin kallot puhdistettiin vasta analysoitaessa. Puhdistamattomat luut olivat saven peitossa, sillä hautaukset olivat savimaassa. Joissakin tapauksissa luihin oli painautunut kasvijäännettä. Haudan 578 kallon sisällä oli hyönteisen kotelaita.

## **Lapset ja nuoret**

Tutkitussa aineistossa on kaksi lasta (*infans*) (H 524, H528). Valitettavasti vain vainajien hampaat ovat säilyneet. Niiden perusteella voidaan päätellä, että toinen vainajista on noin 5-vuotias, mutta toisen ikää ei voida määrittää, sillä hampaat ovat pieninä palasina. Molempien vainajien tiedot ovat liitteessä olevassa taulukossa (Liite 1).

Materiaalissa on lasten lisäksi myös viiden nuoren yksilön (*juvenilis*) luut (H510, H547, H578, H579, H591). Luiden luutumisprosessin mukaan ikä vaihtelee 14 vuodesta noin 25 vuoteen. Nuorten yksilöiden sukupuolen määrittäminen on haasteellista, sillä vasta murrosiän myötä sukupuoliset erot näkyvät luissa. Tässä aineistossa on kaksi yksilöä selvästi miehiä ja kolme mahdollisia miehiä.

## **Aikuiset**

Aikuisia (*adultus*) vainajia tutkitussa aineistossa on 16 kappaletta. Luuaineisto on toisinaan melko huonosti säilynyttä, eikä kaikista vainajista ole mahdollista määrittää ikää ja sukupuolta. Aineistossa on kuitenkin yksilöitä nuorista aikuisista vanhempiin ihmisiin. Hyvin iäkkäitä vainajia

ei nyt tutkitussa materiaalissa kuitenkaan näyttäisi olevan. Sukupuolen määrittäminen varmuudella on monessa tapauksessa vaikeaa, sillä luut ovat melko fragmentaarisia. Aineistosta on kuitenkin mahdollista määrittää 11 miestä. Tutkitusta aineistosta 9 tapauksessa kyseessä on mahdollisesti mies. Naisia ei näyttäisi nyt tutkitussa aineistossa olevan lainkaan.

### **Sairaudet ja poikkeavuudet**

Aineiston 17 vainajalla on patologisia piirteitä ja/tai muita poikkeavuuksia. Näillä vainajilla on luissa nähtävissä yksi tai useampi patologinen piirre. Tutkitussa aineistossa patologioiden määrässä erottuu vainaja numero 566, sillä tällä yksilöllä on useita patologisia muutoksia eri puolilla luurankoa. Vainajalla on luiden nivelpinnoissa kulumia, jotka viittaavat nivelkulumaan. Sormien tyviluiden nivelkulumat voivat mahdollisesti viitata reumaan (*Rheumatoid osteoarthritis*) ja putkiluiden nivelkulumat voivat mahdollisesti viitata osteokondroosiin (*Osteochondritis dissecans*). Osteokondroosi on yleensä nuorilla yksilöillä ja haudan 566 vainaja on alle 30-vuotias. Yksilön kylkiluissa lisäksi näkyy vielä aktiivista uuden luun muodostumista (eng. *Woven Bone formation*), mikä viittaa siihen, että vainajalla on ollut jonkinlainen tulehdus kuollessaan. Tulehdus on voinut tulla haavasta tai veren välityksellä. Vainajan kuolinsyy tulehdus ei luultavasti kuitenkaan ole.

Monella Tallimäen kentän vainajalla on hampaisiin liittyviä ongelmia. Yleisimpiä on hammaskivi ja hammasmätä. Kymmenellä vainajalla on hampaissaan hammaskiveä (*calculus*) vaihtelevassa määrin ja kahdella vainajalla on näkyvissä hammasmätää (*caries*). Viidellä vainajalla on puolestaan hampaissa näkyviä kiillehäiriöitä (*enamel hypoplasia*). Sen ilmeneminen kertoo lapsuudessa koetusta häiriöstä kasvussa. Tällaisia häiriötekijöitä kasvussa voivat olla erilaiset puutostilat tai sairaudet. (Roberts et al. 2010:75–77).

Muutamalla yksilöllä leukaluu on ahdas ja se näkyy hampaiden liian tiiviinä sijoittumisena toisiinsa nähden (kuva) tai hampaan puuttumisena. Aineiston usealla vainajalla puuttuu kokonaan kolmas poskihampaas (M3) ja näyttäisi siltä, että sitä ei ole koskaan puhjennutkaan. On melko yleistä, että ihmisillä puuttuu yksi tai useampi hampaas ja se näyttäisi olevan perinnöllinen ominaisuus.

Mielenkiintoista on haudan 511 vainajan hampaat jotka ovat kuluneet poikkeuksellisesti. Hampaiden normaalikäyttö ei aiheuta tämän tyyppistä kulumaa, vaan kyseessä on mahdollisesti hampaiden käyttö esim. työvälineenä.

Puutostilasta kertoo vainajilla näkyvä *cribra orbitalia* toisessa tai molemmissa silmäkuopassa. Se aiheutuu c-vitamiinin puutoksesta (raudanpuuteanemia). *Cribra orbitalia* näkyy yleensä pieninä tai

jopa suurehkoina reikinä silmäkuopan yläosassa. Sitä näkyy useimmiten nuorilla vainajilla, mutta on mahdollinen myös aikuisilla. Sen voi aiheuttaa mm. keripukki, raudanpuute, aliravitsemus ja kulkutaudit (Mann & Murphy 1990: 23). Tallimäen kentän aineistossa on yksi aikuinen vainaja (H 566), jolta löytyi merkkejä cribra orbitaliasta. Kyseessä on nuori aikuinen.

Aikuisilla vainajilla on nähtävissä iän ja raskaan työn tuomia muutoksia luissa. Iän mukana yleistyvät mm. erilaiset nivelmuutokset luissa. Tallimäen kentän kuuden vainajan nikamissa on nähtävissä painaumuksia, jotka viittaavat Schmorl's nodes:iin. Se viittaa siihen että yksilöt ovat tehneet luita kuormittavaa työtä. Se on yleistä erityisesti hieman iäkkäämmillä ihmisillä, mutta ilmenee myös nuoremmilla.

Muutamalla vainajalla on myös melko vahvantuntuiset luut, joka kertoo heidän tehneen elässään voimaa vaativaa fyysistä työtä. Yksi näistä on haudan 578 vainaja. Tämän yksilön kohdalla on myös mielenkiintoista yläraajan luiden kokoero, sillä oikeanpuoleisen käden luut ovat silminnähden suurempia kuin vasemmanpuolisen käsivarren (ks. kuva 27). Tämä ei välttämättä liity niinkään käden käyttöön vaan luultavasti se on enemmänkin synnynnäinen piirre. Vainajan rintalasta on lisäksi vino, mutta kylkiluissa ja nikamissa ei ole kuitenkaan nähtävissä mitään tavallisesta poikkeavaa.

Aineistossa on myös havaittavissa luissa olevia traumoja. Näitä ovat kylki-, sääri-, ja pohjeluissa näkyvät traumat.

Kylkiluihin kohdistuvia traumoja on tutkitun materiaalin kahdella yksilöllä. Hautojen 511 ja 565 vainajilla on elässään murtunut kylkiluu ja joka on sittemmin parantunut. Molemmissa tapauksissa tapahtumasta on kulunut jo jonkin verran aikaa, sillä luun pinta on jo sileä. Kylkiluut menevät rikki suhteellisen helposti jos rintakehään kohdistuu painetta ja tavallisesti murtumat syntyvät suorasta traumasta kuten iskusta tai törmäämisestä johonkin kovaan esineeseen.

Kolmella Tallimäen vainajalla on puolestaan nähtävissä traumoja alaraajan luissaan. Vainajan 550 vasemmanpuolinen sääriluu on paksu keskeltä ja se kertoo siitä, että vainaja on elässään katkaissut sen. Luu ei ole luutunut takaisin luonnolliseen asentoonsa, vaan luut ovat luutuneet vierekkäin yhteen. Onnettomuus on tapahtunut jo kauan ennen kuolemaa, sillä luun pinta on aivan sileä. Onnettomuudesta on seurannut luultavasti se, että vainaja on elässään ontunut.

Vainajan 553 vasemmanpuolisen pohjeluun distaalipää on paksu ja vino. Patologia voi viitata jonkinlaiseen tapaturmaan. Vainajalla numero 559 on puolestaan oikea pohjeluun varsi keskeltä



distaalipäähän saakka paksuuntunut ja siinä aktiivista luun kasvua. Se puolestaan viittaa siihen, että vainajalla oli kuollessaan jonkinlainen tulehdus.

Sääri- ja pohjeluun vammat ovat melko yleisiä, sillä niiden luita ympäröi ohuempi pehmytkudoskerros. Lisäksi näissä luissa on hieman hitaampi verenkierto ja tekee niistä alttiimpia tulehduksille (Kjellström. 2003: 83).

## **Lopuksi**

Vainajien kuolinsyytä on vaikea määrittää luuaineistosta. Luissa näkyvät patologiset piirteet eivät luultavasti ole aiheuttaneet kuolemaa. Luultavaa onkin se, että vainajat ovat kuolleet johonkin nopeasti etenevään tautiin. Koska hautausmaata on pidetty kolerahautausmaana, voi mahdollisena syynä olla juuri kolera. Koleran aiheuttaa bakteeri *Vibrio cholerae*, joka tarttuu bakteerin saastuman veden tai ruoan välityksellä ja leviää ulosteiden mukana. Kolera on hallitsematon ripuli, joka sen rajuuden vuoksi kuivattaa nopeasti ihmisten elimistön. Siitä seuraa verenpaineen lasku ja kouristukset vatsassa ja jaloissa. Taudin edetessä ruumiinlämpö laskee ja sisäelimet alkavat pettää yksi kerrallaan. Kuolema voi ilman lääketieteellistä hoitoa seurata jopa 24 tunnissa. (Moore 2009:81–83). Kolera on siis niin nopeasti etenevä tarttuva tauti, ettei se ehdi jättää mitään jälkiä luihin.

Historiallisista lähteistä tiedetään, että hautausmaan lähistöllä on ollut venäläinen varuskunta (Fagerlund 1968:85) ja kolerahautausmaahan olisi haudattu ainakin lähellä olevan Turun linnan vankilan koleraan kuolleita vankeja. Aineiston sukupuoli- ja ikäjakauma (kahta lapsivainajaa lukuun ottamatta) voi mahdollisesti viitata jompaankumpaan tai molempiin ryhmiin, mutta luiden perusteella sitä on mahdotonta päätellä. Tutkituista vainajista ei luiden perusteella voida kuitenkaan päätellä ovatko kyseiset yksilöt olleet esim. sotilaita tai vankeja.

## Lähteet

Tutkimusraportit:

Liira, A-M. (2015). Tuuloksen kirkkomaan luuanalyysi. Mikroliitti Oy.

Liira, A-M. (2016). Köyliön kirkon luuanalyysi. Muuritutkimus ky.

Salo, K. (2007). Porvoo kirkon luuanalyysi. Museovirasto.

Lähteet ja tutkimuskirjallisuus:

Aufderheide, A.C. & Rodriguez-Martin, C. (1998). The Cambridge encyclopedia of human paleopathology. UK.

Brothwell, D. R. (1981). Digging up Bones. New York.

Buikstra, J. E. & Ubelaker, D. H. (1997). Standards: For Data Collection from Human Skeletal Remains. *Arkansas Archaeological Survey Research Series*, Fayetteville, AK, No. 44.

Fagerlund, R (1968).Koleran i Åbo 1831-1832. Pro gradu avhandling. Nordisk historia. Åbo akademi.

Kjellström, A. (2003). Människör i slaget. Vad Benen berättar. *Långfredagslaget. En arkeologisk historia*. Bent Syne (red.) ss: 60-108.

Lovejoy, C.O., Meindl R.S., Mensforth, R.P. & Bartin, T.J. (1985a). Multifactorial determination of skeletal age at death: A method and blind tests for accuracy. *American Journal of Physical Anthropology* 68: 1-14.

Maijanen, H. & Niskanen, M. (2009). New Regression Equations for Stature Estimation for Medieval Scandinavians. I: *International Journal of Osteoarchaeology* vol 20, 472-480.

Mann, R.W & Murphy, S.P. (1990). Regional Atlas of Bone Disease. A Guide to Pathologic and Normal Variation in the Human Skeleton. U.S.A.

McMinn, R.M. H & Hutchings, R.T. (1980). Ihminen – anatomian kuvasto (suomalaisen laitoksen toimituskunta Walter Nienstedt, Kirsi Litmanen, Pekka Nienstedt). *Medi lääkärikeskus*. Porvoo.

Moore, P. (2009). Pandemics: 50 of the world's worst plagues and infectious diseases. New Holland.

Roberts, C & Manchester, K (2010). The Archaeology of Disease (3<sup>rd</sup> ed.). Great Britain.

Scheuer, L. & Black, S. (2000). Developmental Juvenile Osteology. UK.

Schaefer, M; Black, S; Scheuer, L. (2009). Juvenile Osteology: A Laboratory and Field Manual. USA.

White, T.D & Folkens, P. A. (2005). The Human Bone Manual. U.S.A.

## Latina-Suomi sanasto

Acetabulum	lonkkamalja
Alveolar	hampaiden juurien kolot leukaluussa
Arcus	nikaman kaari
Atlas	atlas-nikama, ensimmäinen kaulanikama
Axis	axis-nikama, toinen kaulanikama
Calcaneus	kantaluu
Canine	kulmahammas
Capitulum	iso ranneluu, yksi ranteen luista
Caput femoris (caput)	reisiluun pallonmuotoinen nivel
Caput humerus (caput)	olkaluun pallonmuotoinen nivel
Caries (karies)	hammasmäätä eli reikä hampaassa
Cavitas glenoidalis	nivelkuoppa
Clavicula	solisluu
Condylus occipitalis	niskanasta
Corpus sterni	rintalastan runko
Corpus vertebrae	nikaman solmu
Costa (mon. costae)	kylkiluu (mon. costae)
Coxae	lantioluu
Cranium	pääkallo
Cribrum orbitale	silmäkuopan yläreunan huokoisuus, seurausta useimmiten raudanpuuteanemiasta
Crista iliaca	suoliluun harjanne
Cuboideum	kuutioluu, yksi nilkan luista
Cuneiform laterale (3)	uloin vaajaluu, yksi nilkan luista
Cuneiforme intermedium (1)	keskimmäinen vaajaluu, yksi nilkan luista
Cuneiform mediale (2)	sisin vaajaluu, yksi nilkan luista
Dexter (dx)	oikea
Diafyysi (diaf)	luun varsi
Dens axis	kiertonikaman hammas
Dentes	hampaat
Distaali (dist)	kauimpana kehosta
Epifyysi	luuhun kiinni kasva osa esim. nivelpinta
Facies articularis	nivelpinta
Facies auricularis	nivelpinta ristiluun ja lantioluun välissä
Facies superior partis lateralis	sivuosan yläpinta (sacrum)
Femur	reisiluu
Fibula	pohjeluu
Foramen	reikä
Foramen magnum	iso niska-aukko
Fossa	kuoppa
Fossa olecrani	kyynärlisäkekuoppa
Fovea dentis axis	kiertonikaman hampaaseen vastaava nivelpinta
Fovea costalis	kylkiluukuoppa
Glabella	otsakolmio, otsaluun kohta silmien välissä, jota käytetään sukupuolimäärityksessä

Hamatum	hakaluu; yksi ranteen luista
Humerus	olkaluu
Hyoideum	nieluluu
Iliac crest	suoliluussa oleva sukupuolenmäärittämisessä käytettävä kohta
Ilium	suoliluu, osa lantioluuta
Incisiv	etuhammas
Incisura ischiadica major	suoliluussa oleva sukupuolenmäärittämisessä käytettävä kohta
Ischium	istuinluu, osa lantioluuta
Lunatum	puolikuuluu, yksi ranteen luista
Manubrium	rintalistan ylimmäinen osa
Mandibula (Md)	alaleuka
Manubrium sterni	rintalastan kädensija
Margo medialis	lapaluun sisäreuna
Margo supraorbitalis	silmäkuopan yläreunas, sukupuolimäärittämisessä käytettävä otsaluun osa
Maxilla (Mx)	yläleuka
Meatus acusticus externus/internus	ulompi/sisempi korvakäytävä
Metacarpus (Mc)	kämmenpöydän luu
Metatarsus (Mt)	jalkapöydän luu
Molare (M)	poskihammas
Naviculare	yksi nilkan luista
Occipitale	takaraivonluu
Olecranon	kyynärlisäke
Orbita	silmäkuoppa
Ossa longa (ol)	pitkät luut
Osteofyytti (osteophyte)	nivelpinnan ympärille kasvanut luumuodostuma liittyy nivelsairauksiin (ns. liikakasvu)
Palatinum	kitalaenluu
Parietale	päälaenluu
Parodontis	leukaluu on vetäytynyt ientulehduksen seurauksena
Pars lateralis (ossis sacri)	sivuosa (ristiluu)
Pars petrosa	ohimoluun osa, jossa kuulokäytävä
Patella	polvilumpio
Phalange (PH)	sormiluu
Pisiforme	herneluu, yksi ranteen luista
Posterior	takapuolella vrt. anterior
Premolar (PM)	premolaari eli välihammas
Processus coracoideus	korppilisäke
Processus mastoideus	kartiolisäke
Processus spinosus	okahaarake (nikaman)
Processus transversus	poikkihaarake
Proksimaali (prox)	lähimpänä kehoa vrt. distaali
Pubis	häpyluu, osa lantioluuta
Pubis symfysis	häpyluuliitos, jota käytetään ikämäärittämisessä
Radius	värttinäluu
Sacrum	ristiluu
Scaphoideum	yksi ranteen luista

Scapula	lapaluu
Schmorls nodes	Nikaman keskiosan painauma, joka voi johtua liian raskaiden painolastien kantamisessa välilevyn työntymisestä nikamaan
Sesamoid	tukiluu, eli ns. sesamluu
Sinister (sin)	vasen
Sphenoidale	yksi kallon luista
Spina scapulae	lapaluun harju
Sternum	rintalista
Sacphoideum	veneluu, yksi ranteen luista
Sulcus preauricularis	suoliluussa oleva kohta, jota käytetään sukupuolenmäärityksessä yläpuolella
Superior	
Tafonomia	oppi joka tutkii miten esimerkiksi luut hajoavat maaperässä
Talus	yksi nilkan luista
Temporale	ohimoluu
Tibia	sääriluu
Trapezium	iso monikulmaluu, yksi ranteen luista
Trapezoid	pieni monikulmaluu, yksi ranteen luista
Triquetrium	kolmioluu, yksi ranteen luista
Trochanter maior	iso sarvennoinen
Trochanter minor	pieni sarvennoinen
Tuber ischiadicum	istuinkyhmy
Tuberculum mentale( Mental eminence)	leukakyhmy
Ulna	kyynärloo
Vertebra cervicalis (CV)	kaulanikama
Vertebra lumbalis (LV)	lannenikama
Vertebra thoracalis (TV)	rintanikama
Zygomaticum	poskiluu

Hauta	Kpl	Luu	Säilyvyys /osa	Puoli	Epifyysi	Mitat	Paino	S-puoli	Ikä	Patologia	Kuvaus
510	1	Femur	melkein kokonainen	dx	FF	47,3 (GL), caput: horisontaali: 48,29, Vertikaali: 47,62, diafyysi; h:29,11, v: 27,8	343,8				melkein kokonainen, hyväkuntoinen, caput ja dist: condylet hieman rikkiinäisiä, caputin luutumislinja näkyy
510	1	Femur	melkein kokonainen	sin	FF	47,5 (GL), dia: H: 28,70, V:47,62	352,0				melkein kokonainen, hyväkuntoinen, caput ja dist: condylet hieman rikkiinäisiä, caputin luutumislinja näkyy
510	1	Tibia	melkein kokonainen	dx	FF	40,7 (GL), dia: 23,17, v: 28,40, dist: 51,39	197,7				prox on edestä hieman rikki, muuten hyväkuntoinen
510	1	Tibia	melkein kokonainen	sin	FF	40,3 (GL), dia: H: 22,08, V: 23,60, prox: 78,04, dist: 51,40	197,2				prox. Hieman rikki, muuten hyväkuntoinen
510	2	Humerus	melkein kokonainen	sin	FF		118,5			olecranon fossassa pieni reikä mutta ei luun läni	caput irrallinen, mutta ei luutumaton
510	1	Fibula	kokonainen	dx	FF	39,2 (GL)	42,6			diafyysissä medial ja posterior puolella alhaalla on näkyvissä uutta kasvua	kokonainen, hyväkuntoinen
510	1	Fibula	kokonainen	sin	FF	39,4 (GL)	44,4			medial post puolella uutta kasvua	kokonainen, hyväkuntoinen
510	1	Ulna	prox, n. 90%	dx	FX		44,1				distal pää poissa, hyväkuntoinen
510	1	Ulna	kokonainen	sin	FF	27,4 (GL)	49,1				kokonainen, hyväkuntoinen
510	1	Radius	kokonainen	dx	F	25,1 (GL)	38,2				distal pää on painunut sisään, muuten hyväkuntoinen ja kokonainen
510	1	Scapula	kokonainen	dx	F		60,6				kokonainen, hyväkuntoinen
510	1	Scapula	melkein kokonainen	sin	F		56,3				processus coracoideus on päästä rikki, muuten hyväkuntoinen
510	1	Coxae	n. 85%	sin	FC		135,5	M		auricular surface on melkein kahdessa osassa	crista iliaca sulkeutumassa, ischial tuberosity:ssa muutama kuoppa, os pubis puuttuu suurimmaksi osaksi, ischiatic notch: 4
510	1	Coxae	n. 90%	dx	FC		145,4	M	n. 20v?		os pubis osittain poissa, crista iliaca on luutumassa, hyväkuntoinen, ischiatic notch: 4, auricular surface n. 20%
510	1	Clavicula	kokonainen	sin	OF		17,5				sternum pää luutumaton, tukeva, lyhyehkö, vahvan tuntuinen
510	1	Patella	kokonainen	sin	F		8,0				apexin post puolella pinta hieman kulunut
510	1	Mc 2	prox, n. 80%	dx	FX		3,2				ei distal päätä, hyväkuntoinen
510	1	Mc 3	prox, n. 80%	dx	FX		2,8				ei distal päätä, hyväkuntoinen
510	1	Mc 4	prox, n. 80%	dx	FX		1,4				ei distal päätä, hyväkuntoinen
510	1	Mc	dia frg		XX		1,0				pala diafyysia
510	1	Cph 1	kokonainen		FF		1,2				peukalon luu
510	1	Cph 1	dist, n. 85%		XF		1,2				sormen luu, mahdol. 2 ph1
510	1	Cuneiforme 3	melkein kokonainen	sin	F		1,8				melkein kokonainen
510	1	Mt 1	prox, n. 90%	sin	FX		5,3				ei distal päätä
510	1	Mt 2	prox, n. 90%	sin	FX		4,5				ei distal päätä
510	1	Mt 4	prox, n. 90%	sin	FX		3,9				ei distal päätä
510	1	Mt 3	prox, n. 90%	sin	FX		3,4				
510	1	Mt 4	prox, n. 90%	dx	FX		3,5				
510	1	Mt	dia, n. 80%		XX		2,9				ei kumpaakaan päätä; aika paksu
510	1	Int	frag				0,4				pieni kulunut pala; jalasta?
510	1	Mt 2	prox, n. 90%	dx	FX		3,4				
510	1	MT 3	kokonainen	dx	FF		4,2				

510	1	Mt 5	prox, n. 90%	dx	FX		3,8			
510	1	Mc 2	prox, n. 95%	sin	FX		2,8			
510	1	Mc 3	prox, n. 95%	sin	FX		2,6			
510	1	Humerus	kokonainen	dx	FF		130,7			dist pää hieman rikki, muuten hyväkuntoinen
510	1	radius	kokonainen	sin	FF		38,3			hyväkuntoinen
510	9	Costae	melkein kokonainen	dx	FX		118,1			dist pää (ihan pää) rikki
510	9	Costae	melkein kokonainen	sin	FX		115,0			
510	2	Costae	melkein kokonainen	dx	F		113,6			ei nivelpintoja; alimmaisilla kylkiluilla
510	2	Costae	melkein kokonainen	sin	F		18,0			ei nivelpintoja; alimmaisilla kylkiluilla
510	1	Clavicula	kokonainen	dx	OF		18,4			tukeva, vahva, sternal pää ei luutunut
510	1	Patella	kokonainen	dx	F		8,6			hyväkuntoinen
510	1	Calcaneus	n. 90%	sin	F		14,5			osittain painunut sisälle ja rikki
510	1	Talus	kokonainen	sin	F		16,2			
510	1	Talus	melkein kokonainen	dx	F		15,1			caputista hieman rikki
510	1	Costa 1	kokonainen	dx	FO		5,6			
510	1	Costa 1	kokonainen	sin	FO		5,5			
510	1	Atlas	kokonainen		F		7,0			oikea puoli hieman erimallinen kuin vasen puoli
510	1	Axis	kokonainen		F		8,5			hyväkuntoinen
510	4	CV	kokonainen		F		25,2			hyväkuntoinen
510	2	Sacrum	n. 50%		F		16,2			kokonainen, hyväkuntoinen
510	5	TV	melkein kokonainen		FF		36,1			toinen puoli säilynyt
510	2	LV	melkein kokonainen		FF		37,5			
510	3	LV	cor frg		FF		9,1			
510	6	Ver	cor frg				15,3			
510	8	Ver	arc frg				29,0			sekä Tv että LV
510	1	Naviculare	melkein kokonainen	dx	F		4,9			hieman kulunut
510	1	Naviculare	n. 85%	sin	F		3,7			osittain kulunut rikki
510	1	Lunatum	kokonainen	dx	F		1,0			kokonainen
510	1	Mt 1	dist, n. 70%	sin	XF		3,4			ei distal päätä, kulunut
510	1	I Cph 2	kokonainen		FF		0,5			mahdollisesti peukalon pää
510	1	Cph 1	kokonainen		FF		2,7			kokonainen
510	1	Cph 2	kokonainen		FF		0,5			kokonainen
510	2	Cph 1-2	n. 80%		XF		2,6			kuluneita, ei prox päätä
510	2	Mc 1	dia, n. 70%		XX		2,0			mahdollisesti peukalosta; ei kumpaakaan päätä
510	1	Mc/Mt	dia, n. 40%		XX		0,6			kapea diafyysin pala
510	1	Costa	dia frg		XX		0,9			n. 25% diafyysin pala
510	3	Sacrum	frag				3,5			palasia
510	2	Ver	arc frg				7,1			palasia
510	25	Int	frag				7,6			peiniä paloja, osa mahdollisesti nikamasta
510	4	Sternum	frag				2,2			
510	2	Ver	frag				1,3			
510	4	Sacrum	frag				3,9			oikea puoli osittain poissa
510	1	Cranium	melkein kokonainen				342,1		hieman calculusta	nuchal crest: 3, glabella: 3-4, proc. Mastoideus: 3, supraorbital margin: 1-3, hampaat: maxilla: dx: M3 puuttuu; pudonnut (alveoli on), hampaat: melko kuluneita; kiilteessä; purupinnalla aukkoja; hammaskiille kulunut, dx: M1 alempana kuin muut, sin: M1 juuri näkyvissä
510	2	Occipitale	melkein kokonainen				40,4			
510	1	Temporale	melkein kokonainen	dx			26,6			
510	2	Mandibula	melkein kokonainen				72,2			oikea puoli huonommin säilynyt, hampaat: dx: PM 1 jäljellä, Sin: C, M1, M2, M3, M3 kulunut jonkin verran, reikiä emaljissa purupinnalla
510	1	CV	kokonainen				6,3			
510	2	Int	frag				4,0			mahdollisesti alaleuasta



511	1	Femur	kokonainen	sin	FF	43,0 (GL), Caput: H: 44,42, V: 44,43, dia: H: 25,89, V: 30,48, dist: 72,38	312,7					hyväkuntoinen
511	1	Femur	kokonainen	dx	FF	42,2 (GL), Caput: V: 43,56, dia: H: 26,14, V: 30,45, dist: 71,03	308,7					hyväkuntoinen
511	1	Tibia	kokonainen	sin	FF	35,5, dia: H: 24,06, V:26,09, dist: 46,57	167,3					hyväkuntoinen
511	1	Tibia	kokonainen	dx	FF	35,3, dia: H:21,78, V: 27,25, dist: 42,55	166,5					hyväkuntoinen
511	1	Fibula	kokonainen	dx	FF	34,0, dist: 61,59	35,6					hyväkuntoinen
511	1	Fibula	kokonainen	sin	FF	34,7, dist: 61,38	37,6					hyväkuntoinen
511	1	Humerus	kokonainen	sin	FF		32,7	110,6				hyväkuntoinen
511	1	Humerus	melkein kokonainen	dx	FF			103,3				prox pää on osittain rikki
511	1	Ulna	kokonainen	sin	FF		25,9	43,1				hyväkuntoinen
511	1	Ulna	kokonainen	dx	FF		26,1	40,3				hyväkuntoinen
511	1	Radius	melkein kokonainen	sin	FF		24,1	34,3			caput on takaanta hieman levinnyt	päistä hieman rikki
511	1	Radius	melkein kokonainen	dx	FF		24,4	34,1			caput on takaanta hieman levinnyt	päistä hieman rikki
511	1	Scapula	n. 90%	dx	F			36,1				
511	1	Scapula	kokonainen	sin	F			48,3				
511	1	Clavicula	kokonainen	dx	FF			18,3				
511	1	Clavicula	prox, n. 90%	sin	FX			13,7				
511	1	Coxae	n. 80%	dx	F			101,2	M	20-40		sciatic notch : 3-4
511	1	Coxae	n. 90%	sin	F			101,2	M	20-40		
511	8	Costae	prox, n. 80-90%	dx	FX			79,9				yhdessä on keskellä paksunnos; kylkiluu on ollut poikki, luutumiskohdassa näkyy hieman aktiivista uuden luunkasvua, mutta onnettomuudesta lienee ollut kuitenkin jo aikaa
511	9	Costae	prox, n. 80%	sin	FX			92,1				
511	2	Costae	dia frg		XX			101,7				
511	2	Costae	kokonainen		F			8,3				alimpia kylkiluita, joissa ei ole nivelkohtaa nikamiin
511	1	Costa 1	melkein kokonainen	dx	FX			4,5				
511	1	Costa 1	kokonainen	sin	F			4,7				
511	1	Axis	kokonainen					7,5				
511	4	CV	kokonainen					18,8				
511	6	TV	arc frag					21,0				pelkästään arcuksia
511	1	TV	melkein kokonainen					6,6				
511	2	LV	melkein kokonainen					31,3				
511	3	LV	arc frag					16,1				
511	1	CV	cor+arc frg					3,9				
511	1	LV	cor+arc frg					10,5				suurin osa corpusta on rikki
511	1	TV	cor+arc frg					4,1				
511	1	Ver	arc frag					1,5				
511	1	LV	arc frag					2,0				
511	12	Ver	cor frg					12,1			muutamissa näkyvissä Schmorl's node	
511	7	TV	cor frg					10,9				
511	3	LV	cor frg					6,8				
511	2	Ver	arc frag					1,7				
511	13	Int	frag					2,7				
511	1	Patella	kokonainen	sin	F			5,1				
511	3	Sacrum	frag					25,7				
511	1	Sternum	cor frg					2,5				
511	1	Costa 1	melkein kokonainen	dx	FF			3,1				
511	1	Calcaneus	melkein kokonainen	sin	F			16,7				
511	1	Mt 1	kokonainen	sin	FF			5,9				
511	1	Talus	kokonainen	sin	F			13,7				
511	1	Lunatum	melkein kokonainen	sin	F			3,7				
511	1	Cuneiforme 2	melkein kokonainen	sin	F			1,4				
511	1	Cuneiforme 3	melkein kokonainen	sin	F			1,8				

511	1	Mt 3	prox, n. 90%	sin	FX		3,3			
511	1	Mt 4	prox, n. 95%	sin	FF		3,5			dist. Pään pinta melkein kokonaan rikki
511	1	Mt 2	prox, n. 90%	sin	FX		3,2			
511	1	Mt 5	melkein kokonainen	sin	FX		3,5			
511	1	I Tph 2	kokonainen	sin	FF		0,9			isovarpaasta
511	1	Tph 1	kokonainen	sin	FF		0,6			
511	1	Talus	kokonainen		F		12,4			pinta hieman rikki
511	1	Mt 1	melkein kokonainen	dx	FF		4,9			päistä pinta rikki
511	1	Mt 5	prox, n. 90%	dx	FX		2,7			
511	1	Mt 3	prox, n. 85%	dx	FX		2,5			distaalipää rikki ja prox on kulunut
511	1	Mt 4	prox, n. 80%	dx	FX		2,1			ei dist päätä
511	1	Mt 2	prox, n. 80%	dx	FX		2,2			ei dist päätä
511	1	Scaphoideum	kokonainen	sin	F		0,9			
511	1	Lunatum	kokonainen	dx	F		0,7			
511	1	Lunatum	kokonainen	sin	F		0,7			
511	1	Triquetral	kokonainen	sin	F		0,7			
511	1	Trapezoideum	kokonainen	dx	F		0,5			
511	1	Capitatum	kokonainen	dx	F		1,3			
511	1	Hamatum	kokonainen	sin	F		1,2			
511	1	Hamatum	melkein kokonainen	dx	F		0,6			
511	1	Mc 1	kokonainen	dx	FF		2,5			
511	1	Mc 1	kokonainen	sin	FF		2,4			
511	1	Mc 2	kokonainen	dx	FF		4,4			
511	1	Mc 3	kokonainen	dx	FF		4,2			
511	1	Mc 3	melkein kokonainen	sin	FF		3,8			distaalipää osittain rikki
511	1	Mc 2	kokonainen	sin	FF		4,2			
511	1	Mc 4	kokonainen	dx	FF		2,4			
511	1	Mc 4	kokonainen	sin	FF		2,6			
511	1	Mc 5	kokonainen	dx	FF		1,9			
511	1	Mc 5	melkein kokonainen	sin	FF		1,8			
511	8	Cph 1	kokonainen				13,8			
511	5	Cph 2	kokonainen				3,9			
511	1	I Cph 1	kokonainen				1,2			mahdollisesti peukalosta
511	2	Cph 3	kokonainen				0,5			sormenpäitä
511	1	Cuboideum	melkein kokonainen	sin	F		2,8			pinta paikoittain rikki
511	1	Cuneiforme 1	melkein kokonainen	sin	F		2,2			pinta paikoittain rikki
511	1	Scaphoideum	kokonainen	dx			0,9			
511	1	Costa	dia frg				1,5			n. 10% pieni pala
511	4	Int	frag				3,5			paloja mahdollisesti sacrumista ja sternumista
511	1	Atlas	kokonainen				7,1			arc ei sivuilta kiinni; yksilöllisyyttä?
511	1	Cranium	fro+par+occ				365,8			hieman vääntynyt kallo, kasvonluut puuttuvat mileti kokonaan, nuchal crest: 2-3, supraorbital margin: 2-3, proc mast: 2-4
511	1	Mandibula	melkein kokonainen				69,2			hammakiveä muuten hieman paitsi Sin: I1, hampaat jonkin verran kuluneita; erityisesti M2, etuhampaissa on outoa kulumaa; ne ovat kuluneet vinoiksi labiaali puoleen päin. Ei M3; leukaluussa on sille vain vähän tilaa, Sin: C on hieman ulkoneva, C (juuren) kohdalla on reikä leukaluun läpi
511	2	Maxilla					18,1			kaksi palaa, dentes: PM2, M1, M2, hampaat jonkin verran kuluneita; varsinkin M1, M3 ei ole kummallakaan puolella, mutta on niille tilaa, toisin kuin mandibulassa.
511	10	Cranium	frag				31,7			
517	1	Femur	dia, n. 75%	sin	XX	DIA: h: 26,16, v: 26,23	201,1			molemmat päät rikki

517	2	Femur	dia, n. 75%	dx	XX	DIA: H: 25,00, V: 26.95	219,1				molemmat päät rikki
517	1	Tibia	dia, n. 75%	dx	XX		133,7				molemmat päät rikki
517	1	Tibia	dia, n. 75%	sin	XX		115,3				molemmat päät rikki
517	1	Humerus	dist, n. 85%	dx	XF		78,0				ei prox päätä
517	2	Humerus	dist, n. 90%	sin	XF		100,7				prox pää irrallisena
517	1	Fibula	dia, n. 75%	dx	XX		33,5				molemmat päät rikki
517	1	Fibula	dia, n. 60%	sin	XX		38,3				molemmat päät rikki
517	1	Ulna	dia, n. 80%	sin	XX		26,4				molemmat päät rikki
517	1	Ulna	dia, n. 50%	dx	XX		13,9				molemmat päät rikki, pieni diafyysi pala
517	1	Radius	dia, n. 80%	dx	XX		28,1				molemmat päät rikki
517	1	Radius	dia, n. 70%	sin	XX		24,1				molemmat päät rikki
517	1	Scapula	n. 80%	dx	F		47,0				
517	1	Scapula	n. 70%	sin	F		34,0				
517	7	Costae	prox, n. 40-90%	sin	FX		55,9				
517	4	Costae	prox, n. 40-80%	dx	FX		26,3				
517	9	Costae	dia frg	sin	XX		44,5				
517	4	Costae	dia frg	sin	XX		4,7				pieniä paloja; osa yksipuolisia
517	1	Costa 1	melkein kokonainen	sin	FX		4,2				
517	1	Clavicula	dist, n. 90%	sin	XF		16,8				vahvan tuntuinen, paksuhko
517	1	Clavicula	dist, n. 80%	dx	XF		12,2				
517	4	Coxae	frag	sin			44,9				palasina, lähinnä iliumia
517	2	Coxae	ilium frg	dx			13,2				ilium pala
517	2	Axis	kokonainen				10,1				
517	2	Atlas	kokonainen				9,6				
517	7	Ver	cor frg				8,5				huonosti säilyneitä corpuksen paloja
517	1	CV	cor frg				1,4				melkein kokonainen corpus
517	1	CV	arc frag				2,1				osa arcusta
517	2	TV	arc frag				2,5				
517	2	LV	arc frag				9,7				
517	6	Ver	arc frag				13,8				
517	1	Mc 2	melkein kokonainen	sin	FF		4,4				prox päästä hieman rikki
517	2	Mc	dia frg		XX		3,4				ei kumpaakaan päätä
517	1	Mc 1	dist, n. 80%	dx	XF		1,8				ei prox päätä
517	1	Mt	dia frg	sin	XX		0,7				pieni pala, n. 30%
517	4	Cph 1	kokonainen		FF		8,6				
517	2	Cph 1	dist, n. 90%		XF		3,7				
517	5	Cph 2	kokonainen		FF		5,4				
517	4	Cph 2	dist, n. 90%		XF		3,6				
517	1	I Cph 1	kokonainen	sin	FF		1,1				
517	4	Cph 3	kokonainen		FF		1,4				
517	1	Mc 3	prox, n. 40%	dx	FX		1,5				
517	1	Costa 1	prox dia frg	dx			2,1				
517	5	Coxae	frag				10,8				
517	2	Sacrum	frag				3,9				
517	9	Ver	arc frag				10,7				pienehköjä arcuksen paloja
517	1	Capitatum	kokonainen	sin			1,0				
517	1	Humerus	caput frg				2,4				
517	1	Femur	dist frg				2,6				
517	n. 50	Int	frag				25,8				
517	1	Cranium	n. 70%				369,4	M			occipitale+parietale, kallossa oli paljon savea, joka on rikkonut kasvojen luuta, Nuchal crest: 4, Processus mastoideus: 4-5, supraorb. Margin: 3-4
517	1	Temporale	kokonainen	dx			60,5				processus mastoideuksessa on reikä
517	1	Frontale	frag	dx			27,4				
517	1	Zygomaticum	kokonainen	sin			10,6				
517	1	Zygomaticum	melkein kokonainen	dx			6,7				
517	2	Temporale	frag	sin			31,3				
517	47	Cranium	frag				38,1				pieniä kallon paloja
517	5	Frontale	frag				32,9				paloja
517	9	Dentes	kokonainen				14,0			Lovejoy: MD: n. 30-35v	4 molarea, 1 PM, 2 incisive, 1 canine
517	1	Mandibula	melkein kokonainen				77,4				edestä hieman rikki, luussa kiinni dx: M1, M2, M3, sin: Pm2, M1, M2, M1 jo jonkin verran kulunut, sin M3 ei ole
517	11	Dentes	kokonainen				11,2				suurin osa alaleuasta

517	2	Cph 3	kokonainen				0,8			
524	10	Dentes	molare				4,8	n. 5v		ei juuria
524	5	Dentes	canine				1,1			ei juuria
524	2	Dentes	MXI1				0,6			ei juuria
524	5	Dentes	incisiv				0,7			ei juuria
524	3	Dentes	pm				0,7			ei juuria
524	14	Dentes	frag				0,6			pieniä fragmentteja
528	14	Dentes	frag				0,9			mukana muutama ehjempi kruunu
530	4	Cph	frag	dx			8,0			yksi kokonainen, muut rikkiäisiä
530	1	Cph 1	melkein kokonainen	dx	FF		5,0			
530	1	Mc 1	prox frg	dx	FX		3,0			
530	1	Hamatum	kokonainen	dx	F		1,0			
530	1	Cph 2	dist, n. 90%	dx	XF		1,0			
530	1	Cph 3	kokonainen	dx	FF		alle 1			
530	1	Calcaneus	frag	dx			1,0			tuberculumista pieni pala
530	1	Talus	n. 85%	sin	F		12,0			
530	3	Calcaneus	frag	sin			11,0			näkyy hieman nivelpintaa
530	4	Mt	frag	sin			7,0			
530	3	Cuneiforme	frag	sin			3,0			
530	2	Tarsi	frag	sin			2,0			
530	1	Cph	kokonainen	sin	FF		1,0			
530	4	Cph	dia frg	sin	XX		3,0			
530	3	Mt/Cph	dia frg	sin	XX		1,0			
530	1	Femur	dia frg	sin	XX		205,0			ei kumpaakaan päätä
530	1	Tibia	dist, n. 80%	dx	XF		142,0			dist osittain rikki, ei proximaalia
530	1	Tibia	dist, n. 80%	sin	XF		119,0			dist osittain rikki, ei proximaalia
530	1	Femur	dia frg	dx	XX		203,0			ei kumpaakaan päätä
530	1	Fibula	dia frg	sin	XX		40,0			molemmat päät puuttuvat
530	1	Fibula	dia frg	dx	XX		36,0			
530	2	Femur	dia frg	sin	XX		26,0			dist+prox päätä
530	1	Femur	prox frg	sin			10,0			tuberculum
530	7	Int	frag				31,0			huonosti säilyneitä lun paloja, mahdollisesti OI
530	1	Tibia	prox frg				6,0			
530	1	Ulna	prox, n. 85%	sin	FX		44,0			
530	1	Radius	prox dia, n. 80%	sin	XX		28,0			ei kumpaakaan päätä
530	1	Humerus	dist dia, n. 75%	sin	XX		80,0			
530	1	Humerus	dist dia, n. 70%	dx	XX		75,0			
530	1	Ulna	prox dia, n. 80%	dx	XX		42,0			
530	1	Radius	dist dia, n. 80%	dx	XX		30,0			
530	2	Coxae	frag	dx			56,0			huonokuntoinen
530	1	Scapula	frag	dx			23,0			puuttuu suurin osa lehteä ja acromion
530	4	Coxae	frag	sin			37,0			huonokuntoinen, monessa osassa
530	17	Costae	dia frg				37,0			huonokuntoinen
530	14	Costae	dia frg				44,0			huonokuntoinen
530	1	Scapula	frag				10,0			lehdestä
530	1	Clavicula	dist, n. 80%		XF		14,0			leveähkö pää, ollut tukevahko
530	1	Cranium	occ frag				90,0			occipitale
530	1	Cranium	par frg				14,0			sauma suht keksellä, ohuehko
530	1	Axis	kokonainen		F		10,0		takaanta katsoen vasemmalla nivelpinnalla kuoppa	
530	1	Atlas	kokonainen		F		7,0			
530	4	Cranium	frag				10,0			ei kallokopasta
530	3	Mandibula	melkein kokonainen				47,0			dx: PM2, M1, M2, M3, sin: M1, M2 irrallisena M3, alveolit tyhjiä, hampaat jonkin verran kuluuneita yläleuasta
530	3	Dentes	m 1-3				4,0			
530	2	Dentes	pm				1,0			
530	2	Dentes	incisiv				1,0			
530	1	Dentes	canine				1,0			
530	1	Hyoideum	corpus frg				1,0			corpus, ei wingejä
530	5	Dentes	kokonainen				4,0			1M, 3PM, IC
531	1	Femur	prox dia, n. 85%	dx	XX		264,0			tukevan tuntuinen
531	1	Tibia	dia, n. 70%		XX		106,0			
531	1	Femur	prox dia, n. 85%	sin	XX		243,0			
531	2	Tibia	dia, n. 60%				64,0			huonokuntoinen
531	1	Fibula	dia, n. 70%	sin			29,0			
531	4	Coxae	ilium frg				56,0			iliumista paloja, huonokuntoinen
531	2	Coxae	ilium frg	sin			38,0			
531	8	Coxae	frag				86,0			mahdollisesti vasemmanpuoleinen



547	1	Fibula	dist, n. 90%	dx	OC		33,6			ei prox päätä, hyväkuntoinen
547	1	Fibula	dist, n. 90%	sin	OC		37,1			prox päätä/caputista hieman rikki
547	1	Humerus	kokonainen	dx	OF	32,3 (GL)	105,3			
547	1	Humerus	kokonainen	sin	OF	32,0 (GL)	96,4			
547	2	Ulna	kokonainen	dx	FO		39,8			dist pää irrallinen
547	1	Ulna	prox, n. 90%	sin	FO		34,1			
547	1	Radius	prox, n. 90%	dx	CO		28,9			
547	1	Radius	prox, n. 90%	sin	CO		27,0			
547	1	Scapula	kokonainen	dx	FO		42,2			acromion ja alareuna luutumaton
547	1	Scapula	kokonainen	sin	FO		40,0			
547	1	Coxae	kokonainen	dx	FO		153,7			iliac crest luutumaton, muuten luutunut, rikki hieman os nubiksesta
547	2	Coxae	kokonainen	sin	FO		147,7			iliac crest luutumaton, muuten luutunut, rikki hieman os nubiksesta
547	9	Costae	melkein kokonainen	dx	FX		94,9			
547	9	Costae	melkein kokonainen	sin	FX		95,1			
547	2	Costae	kokonainen		O		12,4			
547	1	Clavicula	kokonainen	dx	OO		12,5			
547	1	Clavicula	kokonainen	sin	OO		14,0			
547	1	Costa 1	kokonainen	dx	OO		4,6			
547	1	Costa 1	kokonainen	sin	OO		5,3			
547	1	Sacrum	kokonainen		F		58,6			luutumislinjat vielä näkyvissä
547	1	Axis	kokonainen		F		8,3			
547	5	CV	kokonainen		F		28,1			
547	5	LV	kokonainen		OF		102,2			corpuksen pinnat vielä luutumattomia
547	12	TV	kokonainen				109,4			corpuksen pinnat vielä luutumattomia, osassa corpuksia on hieman rikki
547	1	Patella	kokonainen	dx	F		20,3			
547	1	Patella	kokonainen	sin	F		9,1			
547	1	Calcaneus	kokonainen	dx	F		19,5			
547	1	Calcaneus	kokonainen	sin	F		21,2			hieman rikki sivulta
547	1	Talus	kokonainen	dx	F		17,7			
547	1	Talus	kokonainen	sin	F		16,2			
547	1	Naviculare	kokonainen	dx	F		4,7			
547	1	Naviculare	kokonainen	sin	F		4,0			
547	1	Cuboideum	kokonainen	dx	F		4,9			
547	1	Cuneiforme 1	kokonainen	dx	F		4,0			
547	2	Sternum	frag				6,4			osa manubriumia ja corpusta
547	1	Cuneiforme	kokonainen	dx	F		2,2			
547	1	Mc 3	prox, n. 90%	sin	FO		2,6			
547	1	Mc 5	prox, n. 90%	sin	FO		1,6			
547	1	Scaphoideum	kokonainen	dx	F		1,3			nivelpinnan reunassa painauma
547	1	Lunatum	kokonainen	sin	F		1,0			
547	1	Triquetral	kokonainen	dx	F		0,9			
547	1	Capitatum	kokonainen	dx	F		1,5			
547	1	Lunatum	kokonainen	dx	F		1,0			
547	1	Hamatum	kokonainen	dx	F		1,3			
547	3	Cph 1	kokonainen		OF		5,9			epifyysit mukana irallisina
547	4	Cph 1-2	melkein kokonainen		OF		3,4			ei prox päätä
547	1	Cph 2	kokonainen		CF		0,7			luutumassa pää
547	3	Cph	epifys		O		0,8			
547	1	Cph 2	dist, n. 90%		OF		0,3			
547	2	Cph 3	kokonainen		FF		0,7			kokonaisia, sormen päitä
547	1	I Cph 3	kokonainen		FF		0,7			
547	1	Pisiforme	kokonainen	dx	F		0,4			
547	1	Pisiforme	kokonainen	sin	F		0,4			
547	1	Cph 1	kokonainen		OF		2,4			
547	1	Cph	dist, n. 90%		OF		1,7			
547	5	Cph 1-2	dist, n. 90%		OF		3,3			
547	5	Cph	prox epifys		O		1,5			
547	1	I Cph 3	kokonainen		F		0,9			
547	4	Cph 3	kokonainen		F		1,2			
547	3	Int	rusto frg				0,8			
547	1	Trapezium	kokonainen	sin	F		0,9			
547	1	Hamatum	kokonainen	sin	F		1,2			
547	1	Trapezium	kokonainen	dx	F		0,8			
547	1	Scaphoideum	melkein kokonainen	sin	F		0,6			melko huonokuntoinen
547	1	Trapezoideum	melkein kokonainen	sin	F		0,3			melko huonokuntoinen
547	1	Trapezoideum	kokonainen	dx	F		0,3			

547	1	Cuboideum	melkein kokonainen	sin	F		3,0					melko huonokuntoinen
547	1	Cuneiforme 1	kokonainen	sin	F		3,5					
547	1	Cuneiforme 2	melkein kokonainen	sin	F		1,2					
547	1	Cuneiforme 1	melkein kokonainen	dx	F		1,3					
547	1	Cuneiforme 3	n. 50%	sin	F		1,5					
547	1	Mt 1	melkein kokonainen	dx	FF		4,6					distal pää hieman rikki
547	1	Mt 1	melkein kokonainen	sin	FC		5,2					dist. Varressa reikä; tafonominen
547	1	Mt 3	prox, n. 90%	dx	FO		2,5					
547	1	Mt 3	prox, n. 90%	sin	FO		2,2					
547	1	Mt 2	prox, n. 90%	dx	FO		2,8					
547	1	Mt 2	prox, n. 90%	sin	FO		2,9					
547	1	Mt 4	prox, n. 90%	dx	FO		2,7					
547	1	Mt 4	prox, n. 90%	sin	FO		1,9					
547	1	Mt 5	prox, n. 90%	dx	FO		3,6					
547	1	Mt 5	prox, n. 90%	sin	FO		3,5					
547	1	Mc 2	prox, n. 90%	dx	FO		2,8					
547	1	Mc 2	prox, n. 90%	sin	FO		2,8					
547	1	Mc 3	prox, n. 90%	dx	FO		2,6					
547	1	Mc 4	prox, n. 90%	dx	FO		1,2					
547	1	Mc 4	prox, n. 90%	sin	FO		1,1					diafyysi hieman rikki
547	1	Mc 1	n. 90%	dx	FO		1,6					
547	1	Mc 1	n. 90%	sin	FO		1,4					
547	1	I Tph 1	melkein kokonainen	dx	FF		1,1					
547	1	I Tph 3	kokonainen		FF		0,8					
547	1	Cph 1	dist, n. 90%		OF		1,5					
547	1	Tph 1	kokonainen		FF		0,7					
547	5	Tph 1	dist, n. 90%		OF		2,0					
547	1	C/Tph	dia frg		XX		0,2					
547	2	C/Tph 3	kokonainen		FF		0,3					
547	1	Cph 3	kokonainen		FF		0,3					
547	1	Sesam	kokonainen				0,3					
547	1	Cph 1-2	dist, n. 50%		FX		0,2					
547	2	Tph 2	kokonainen		FF		0,3					
547	1	Cph 3	kokonainen		F		0,3					
547	4	C/Tph	prox epifys		O		0,6					
547	8	C/Tph	dist epif		O		2,0					
547	1	Atlas	kokonainen		F		7,5					
547	2	Costae	dia frg		FF		2,5					
547	1	Hyoideum	corpus		O		0,3					corpus, ei wing
547	16	Int	frag				5,8					
547	2	Ver	cor epif frg				0,4					corpuksen luutumattomien epifyysien reunoja
547	1	Cranium	kokonainen		F		395,7					kokonainen, pinta melko hauras, dentes: muut paitsi can (dx) ja 2 incisiviä, M3 on vasta vähän aikaa sitten puhjenneet, sillä juurista on vain puolet ja ovat auki, yleisesti ottaen hampaat eivät ole kovin paljon kuluneita, Nucha Crest: 2-3, Supraorbital Margin: 2-3, Proc.mast: 2-3, Glabella: n. 2
547	1	Mandibula	kokonainen		F		66,2				dx Pm2 ja M2 ovat niin tiiviisti yhdessä, että M1 reuna/pinta Pm.n päin on kuluttanut pois emaljia, hammaskiveä jonkin verran	Kaikki hampaat paitsi M3, joille ei ole leukaluussa tilaa, hampaat jonkin verran kuluneita, varsinkin M1, Mental Eminence: 3
549	1	Humerus	melkein kokonainen	dx	FF		119,0					
549	2	Tibia	dist, n. 90%	dx			149,0					
549	1	Femur	prox dia, n. 85%	dx			216,0					ei kumpaakaan päätä
549	1	Tibia	dia, n. 60%	sin	XX		152,0					
549	1	Ulna	prox dia, n. 75%	sin	XX		32,0					
549	1	Humerus	dist dia, n. 75%	sin	XX		83,0					
549	1	Ulna	prox dia, n. 85-90%	dx	XX		47,0					
549	1	Radius	prox dia, n. 90%	dx	XX		34,0					caputin yläosa puuttuu, dist pää puuttuu
549	1	Radius	dia, n. 60%	sin	XX		23,0					
549	1	Fibula	dia, n. 80%	dx	XX		38,0					
549	1	Fibula	dia, n. 75%	sin	XX		34,0					
549	1	OI	dia frg		XX		26,0					lyhyehkö pala

549	1	Clavicula	prox, n. 90%	dx	FX		16,0			
549	1	Scapula	n. 75%	dx	F		26,0			lehteä puuttuu
549	2	OI	dia frg				28,0			pienehköjä paloja, mahdollisesti femurista
549	2	Femur	dist frg				10,0			
549	3	Costae	dia frg		XX		14,0			
549	7	OI	dia frg		XX		36,0			femurista
549	2	Scapula	frag				16,0			spinaa+lehteä
549	2	Femur	frag				6,0			epif
549	1	Ver	frag				1,0			arcus frg
549	3	Cph	dia frg		XX		4,0			
549	2	Mt	dia frg		XX		2,0			
549	2	Tph	dia frg		XX		2,0			
549	1	Patella	frag	dx			4,0			
549	1	Mt 1	dist frg	sin			3,0			
549	1	Calcaneus	frag	sin			10,0			n. 70%
549	3	Mc	frag				9,0			
549	2	Cph 1	dist frg				4,0			
549	1	Hamatum	melkein kokonainen	dx			1,0			
549	1	Carpi	frag				alle 1			
549	1	Cph 2	kokonainen				alle 1			
549	1	Mandibula	melkein kokonainen				55,0			edestä corpus rikki, dentes: dx: I2, Pm2, M1, M2, M3, sin: PM2, M1, M2, M3, ei kovin kuluneita
549	1	Atlas	kokonainen				6,0			
549	1	Axis	kokonainen				6,0			
549	3	Dentes	molare				5,0			jonkin verran kuluneita
549	5	Dentes	incisiv				2,0			
549	2	Dentes	pm				alle 1			
549	4	Dentes	canine				1,0		hieman juuren yläpuolella on enamel hypoplasiaa	
549	2	Maxilla	frag				11,0			yläleuan palasia, ei hampaita kiinni, alveoleja näkyy toisessa palassa
549	1	CV	cor frg				1,0			
549	1	Cranium	fro+par	sin			196,0			supraorb. Margin: 2-3, glabella 3-4, sutuuri enemmän auki kuin kiinni, kevyen tuntuinen
549	1	Cranium	temporale				26,0			processus mastoideus (pinta rosainen): 3
549	1	Cranium	temporale	dx			15,0			
549	17	Cranium	frag				25,0			joukossa mm. kylkiluun ja nikaman palasia
550	1	Humerus	dist dia, n. 70%	dx	XX		118,0			voimakkaan oloinen, luussa kiinni kasvijäännettä; olea?, luussa on keksikohdan yläpuollea ruosteenväriä
550	1	Radius	dia, n. 80%	dx	XX		38,0			
550	1	Ulna	dia, n. 70%	dx	XX		37,0			
550	1	Clavicula	n. 90%	sin	XX		15,0			
550	yli 20	Costae	dia frg				25,0			
550	1	Clavicula	n. 80%				15,0			
550	3	Scapula	frag				35,0			tukevan/voimakkaan oloinen, mutta luu on huonokuntoinen
550	1	Humerus	dist dia, n. 80%	sin	XX		112,0			voimakkaan oloinen
550	1	Ulna	prox dia, n. 40%	sin	XX		26,0			vahva
550	2	Radius	dist dia, n. 40%	sin	XX		39,0			2-osassa, varressa on hieman puuta kiinni
550	1	Ulna	dia, n. 20%		XX		8,0			
550	1	Radius	dia, n. 20%		XX		5,0			
550	1	Scapula	frag	dx?			9,0			
550	1	Mc	dia frg				2,0			
550	1	Coxae	ilium frg	dx			27,0			
550	1	Coxae	ilium frg	sin			18,0			
550	3	Coxae	ilium frg				24,0			
550	1	Coxae	acetabulum frg				5,0			pieni pala
550	2	OL	dia frg				17,0			pieniä paloja
550	1	Sacrum	frag				2,0			
550	4	Coxae	frag				30,0			
550	1	Patella	frag				2,0			
550	1	Cranium	fro+par+occ				3,0			n. 40-50% ei kasvion luita, ei temporalea, kallon päällä olea, sutuurit melkein kokonaan luutuneet näkymättömiin
550	1	Cranium	temp, n. 80%	sin			26,0			
550	1	Cranium	temp, n. 70%	dx			24,0			





553	1	Ulna	n. 85%	sin	XX		45,2				ei distaalipäätä, osa prox myös poissa
553	1	Radius	n. 80%	dx	XX		34,9				ei kumpaakaan päätä; prox puuttuu caput epifyyysi
553	1	Radius	n. 90%	sin	FX		37,0				
553	1	Tibia	kokonainen	dx	FF	dis: 23,24 (H), 27,28 (V), distaali: 27,28	210,2			medial malleolus on melko pieni	pinta hilseilee kuten muissakin luissa, prox pään pinta on sivuilta paikoitellen kulunut rikki
553	1	Fibula	kokonainen	sin	FF	39,4 (GL)	49,4			dist pää on melko suuri ja hieman vino, lisäksi lähellä distaali pää on varressa "syvennys"	
553	1	Fibula	n. 80%	dx	XX	38,4 (GL)	38,9				ei kumpaakaan päätä
553	1	Tibia	dist, n. 90%	sin	XF		162,5				ei prox päätä
553	1	Humerus	dist, n. 90%	dx	XF	dia: 15,69 (H), 22,41 (V)	115,1				ei prox päätä
553	1	Humerus	n. 80%	sin	XX	dia: 17,15 (H), 21,74 (V)	118,3				ei kumpaakaan päätä
553	2	Scapula	n. 80%	dx	F		47,0				melko huonokuntoinen
553	1	Scapula	n. 90%	sin	F		48,8				
553	1	Clavicula	melkein kokonainen	dx	OF		17,3			sternal päässä; coastal impression tubercle on melko syvä	
553	1	Clavicula	dist, n. 90%	sin	XF		14,5			sternal päässä; coastal impression tubercle on melko syvä	
553	2	Coxae	n. 70%	sin	F		148,7				melko huonokuntoinen
553	4	Coxae	n. 80%	dx	F		131,2				sciatic notch 3-4
553	8	Costae	prox, n. 80-90%	dx	FX		77,0				
553	9	Costae	prox, n. 20-90%	sin	FX		104,1				
553	7	Costa	dia frg		XX		48,9				
553	5	Costa	dia frg		XX		3,8				pienhköjä, lähinnä yksipuolisia paloja
553	1	Costa 1	melkein kokonainen	dx	XX		5,3				
553	1	Costa 1	melkein kokonainen	sin	XX		4,2				
553	1	Patella	kokonainen	dx	F		7,6				
553	3	Atlas	n. 80%		F		5,7				3-osassa
553	1	Axis	melkein kokonainen		F		7,6			sin nivelpinnassa on kuoppa ja pintaa on rikki	corpus on alta hieman rikkinäinen
553	4	CV	melkein kokonainen		F		18,1				
553	10	TV	melkein kokonainen		CO		82,7				corpuksen päältä alta luutumattomia, arcus-corpus luutumassa kiinni; kohta vielä selkeästi erotettavissa suurimmassa osassa nikamia
553	3	LV	melkein kokonainen				55,8				osittain rikkonaisia
553	2	LV	cor frg				10,1				
553	2	LV	arc frag				13,3				
553	3	Ver	cor frg		XO		7,6				osittain säilyneitä corpuksia; osa Tv, yksi CV
553	2	TV	arc frag				13,0				
553	4	Sacrum	frag				28,2				
553	3	Femur	prox+dist frg				9,4				paloja mm. femurista, humeruksesta
553	9	OI	frag				17,1				
553	1	Calcaneus	kokonainen	dx	F		23,6				
553	1	Calcaneus	melkein kokonainen	sin	F		21,3				pinta paikoitellen hieman rikki
553	1	Naviculare	n. 90%	dx	F		4,3			proximal reunassa kuopanne	hieman rikki
553	1	Cuboideum	n. 90%	sin	F		4,2				
553	1	Cuboideum	melkein kokonainen	sin	F		3,9			proximal reunassa kuopanne	
553	1	Naviculare	n. 90%		F		2,9				
553	1	Talus	melkein kokonainen	dx	F		18,6				
553	3	Sternum	frag	sin	O		4,7				manubrium+corpus
553	1	Cuneiforme 3	melkein kokonainen	sin	F		1,5				
553	1	Mt 1	kokonainen	dx	FF		5,4				pinta hieman rikki
553	1	Mt 1	dist, n. 80%	dx	XF		3,3				

553	1	I Tph 1	kokonainen	sin	FF		2,2			
553	1	I Tph 1	kokonainen	sin	FF		1,6			
553	1	Mt 4	dist, n. 95%	sin	FF		4,1			prox pää suurelta osin rikki
553	1	Mt 2	dist, n. 95%	sin	FF		4,5			prox pää suurelta osin rikki
553	1	Mt 5	n. 95%	sin	FF		4,2			
553	1	Mt 3	prox, n. 90%	sin	FX		3,9			
553	1	Mt 5	kokonainen	dx	FF		4,6			
553	1	Mt 3	prox, n. 95%	dx	FF		4,7			
553	1	Mt 2	n. 95%	dx	FF		4,6			
553	1	Mt 4	prox, n. 90%	dx	FX		3,8			
553	2	Tph 1	kokonainen		FF		1,3			
553	1	Tph 1	dia frg		XX		0,3			
553	1	Mc 1	melkein kokonainen	sin	FF		2,8			
553	1	Mc 2	prox, n. 80%	dx	XF		3,8			
553	1	Mc 3	prox, n. 90%	dx	FX		4,3			
553	1	Mc 4	melkein kokonainen	dx	FF		1,8			
553	1	Mc 3	prox, n. 90%	sin	FX		4,2			
553	1	Mc	dia frg		XX		3,2			
553	1	Mc	dia frg		XX		1,6			
553	1	Scaphoideum	kokonainen	sin	F		1,5			osittain kulunut
553	1	Capitatum	melkein kokonainen	dx	F		1,7			pinta hieman kulunut
553	1	Capitatum	kokonainen	sin			1,7			pinta hieman kulunut
553	1	Hamatum	melkein kokonainen	dx	F		0,8			
553	1	Hamatum	n. 80%	sin	F		1,0			
553	1	Lunatum	kokonainen	dx	F		1,1			
553	1	Trapezium	kokonainen	dx	F		1,2			
553	5	Carpi	frag		F		2,7			
553	4	Cph 1	kokonainen		FF		8,0			
553	5	Cph 1	dist, n. 90%		XF		9,1			
553	6	Cph 2	melkein kokonainen		FF		6,3			
553	1	Tph 1	kokonainen		FF		0,6			
553	1	I Tph 2	kokonainen		FF		0,5			
553	5	Cph 3	kokonainen		FF		1,3			kämmenten pää
553	1	Mc/Mt	prox frg				0,4			
553	1	Cph 2	kokonainen		FF		0,6			
553	1	Cph 2	dia frg		XX		0,7			
553	1	Mc/Mt	dia frg		XX		1,0			
553	2	Sesam	kokonainen		FF		0,7			
553	1	Mc 1	dia frg		XX		1,6			
553	1	Ver	cor frg				0,6			
553	1	Ver	arc frag				1,5			
553	1	Radius	dist epif				1,4			
553	yli 50	Int	frag							
553	1	Mandibula	melkein kokonainen	sin			84,3			etuhampaissa on melko runsaasti hammaskiveä vasemmanpuoleinen condyle on rikki, muuten leukaluu on kokonainen, melkein kaikki hampaat ovat säilyneet, paitsi sin M3 (leukaluu on rikki siitä lähtien), hampaat eivät ole kovin pahasti kuluneita, M1 on kulunut eniten; Lovejoy D (20-24v), leuan etupuolella (etuhampaiden kohdalla) on kiinni "puusälettä"
553	1	Maxilla	n. 50%	dx			20,8			puolikas leuasta, kaikki hampaat tallella; 11 irrallinen
553	8	Dentes	kokonainen	dx			11,4			irraliset yläleuan hampaat
553	1	Temporale	melkein kokonainen	sin			38,4			processus mastoideus: 3-4
553	2	Temporale	frag	dx			32,6			
553	1	Zygomaticum	melkein kokonainen	sin			12,1			
553	1	Zygomaticum	frag	dx			9,2			
553	1	Occipitale	frag				18,4			pienehkö pala; näkyy crucista
553	2	Parietale	frag				27,1			
553	1	Temporale	frag				3,5			
553	2	Sphenoidale	frag				7,1			
553	26	Cranium	frag				59,5			kallon paloja eri puolilta kalloa
559	2	Femur	prox, n. 90%	sin			198,9			osa distaalaa on irrallisena, prox: caput puuttuu ja osa trochanteria

559	3	Femur	kokonainen	dx		n. 43 (GL), 224,7, dia: H: 24,2, V: 24,8,			caputissa hieman kulumaa; puolikuun muotoinen huokoisempi kohta	3-osassa; päät lähtevät irti
559	1	Tibia	kokonainen	sin		34,9 (GL), 137,9, dia: H: 22,2, V: 26,3, prox: 68,97				
559	2	Tibia	dist, n. 95%	dx		121,3, dia: H: 20,15, V: 25,87. dist: 50,1				
559	1	Fibula	dist, n. 90%	dx			39,1		diafyysin puolivälissä distaaliin päähän on huokoisuutta ja luu on paksuuntunut	
559	1	Fibula	dist, n. 90%	sin			31,2			
559	1	Humerus	kokonainen	dx		29,3 (GL)	77,2			
559	1	Humerus	dist, n. 90%	sin			66,6			
559	1	Ulna	kokonainen	dx		24,4 (GL)	34,9			
559	1	Ulna	kokonainen	sin		24,2 (GL)	34,6			
559	1	Radius	melkein kokonainen	dx		21,5 (GL)	23,8			
559	1	Radius	melkein kokonainen	sin		21,9 (GL)	25,6			
559	4	Costae	prox, n. 50-80%	dx	FX		29,7			
559	3	Costae	prox, n. 50-80%	sin	FX		17,6			
559	13	Costae	dia frg		XX		57,8			
559	1	Costa 1	prox, n. 50%	sin	FX		2,1			
559	1	Costa 1	melkein kokonainen	dx	FX		3,3			
559	6	Coxae	n. 80%	sin	F		44,9			huonokuntoinen, ischiumin erillisenä, ei pubista
559	4	Coxae	n. 60%	dx	F		58,0		ischiumin nivelpinnassa on rosainen kohta	huonokuntoinen, irrallisia osia
559	3	Scapula	n. 40%	dx	F		19,0			spinaa+ lehteä jäljellä, cavitus glenoidalis (pienempi kuin esim. H 578)
559	2	Scapula	n. 20%	sin	F		12,1			lehden pala+ spina
559	1	Atlas	melkein kokonainen		F		5,0			
559	1	Axis	melkein kokonainen		F		5,0			
559	5	CV	melkein kokonainen		F		14,9			
559	5	LV	melkein kokonainen		F		53,9			corpukset suurimmaksi osaksi hieman rikkonaisia
559	11	TV	melkein kokonainen		F		44,8			corpukset hieman rikki
559	1	TV	frag		F		2,2			
559	3	Sacrum	n. 80%		F		21,1			reunoista rikki
559	1	Patella	kokonainen		F		7,6			
559	1	Patella	melkein kokonainen		F		7,7			
559	1	Calcaneus	n. 90%	dx	F		12,8			
559	1	Calcaneus	n. 90%	sin	F		13,4			
559	1	Talus	melkein kokonainen	dx	F		10,1			
559	1	Talus	melkein kokonainen	sin	F		9,3			
559	1	Clavicula	prox n. 90%	sin	FX		9,6			
559	9	Costae	dia frg				6,2			
559	3	Coxae	frag				3,1			lilium paloja
559	1	Naviculare	n. 80%	dx	F		1,8			
559	1	Naviculare	n. 90%	sin	F		1,9			
559	1	Cuboideum	n. 90%	sin	F		2,2			
559	1	Cuneiforme 1	n. 80%	sin	F		1,3			
559	1	Cuneiforme 3	n. 80%	sin	F		1,1			
559	1	Cuneiforme 1	n. 80%		F		1,4			
559	3	Carpi/tarsi	frag				1,7			melko kuluneita
559	1	Scaphoideum	n. 90%	sin	F		0,4			
559	1	Trapezoideum	melkein kokonainen	sin	F		0,3			
559	yli 50	Int	frag				46,0			
559	1	Mc 1	prox, n. 90%	dx	FX		1,5			
559	1	Mc 2	prox, n. 90%	dx	FX		2,6			
559	1	Mc 3	prox, n. 90%	dx	FX		2,8			
559	1	Mc 3	kokonainen	sin	FF		2,8			
559	1	Mc 2	kokonainen	sin	FF		3,3			
559	1	Mt 1	melkein kokonainen	sin	FF		2,5			kulunut paikoitellen rikki
559	1	Mt 5	prox, n. 90%	sin	FX		3,1			

559	1	Mt 4	prox, n. 90%	sin	FX			2,2				
559	1	Mt 3	prox, n. 90%	sin	FX			1,8				
559	1	Mt 2	prox, n. 90%	sin	FX			2,0				
559	1	Mt 5	prox, n. 90%	dx	FX			2,4				
559	1	Mt 4	prox, n. 90%	dx	FX			2,8				
559	1	Mt 3	prox, n. 90%	dx	FX			2,5				
559	1	Mt 2	prox, n. 90%	dx	FX			1,9				
559	1	Mc 4	prox, n. 85%	sin	FX			1,3				
559	1	Mc	prox, n. 85%		FX			1,7				ei dist päätä; osa proximaalia rikki
559	5	Cph 1	kokonainen		FF			7,3				
559	1	Cph 1	dist, n. 90%		XF			1,1				
559	2	Cph	dist, n. 80%		XF			0,9				
559	2	Cph 2	kokonainen		FF			1,5				
559	1	Tph	prox, n. 50%	dx	FX			1,2				
559	1	Tph	kokonainen		FF			1,3				
559	1	Mt	dia frg		XX			1,0				
559	1	Mc/t	dist epif					0,2				
559	1	Scaphoideum	kokonainen	dx	F			1,0				
559	1	Hamatum	kokonainen	dx	F			0,8				
559	1	Lunatum	kokonainen	dx	F			0,8				
559	1	Triquetral	kokonainen	dx	F			0,6				
559	1	Pisiforme	kokonainen	sin	F			0,2				
559	1	Cph	prox, n. 90%					0,2				
559	1	Tph	dia frg		XX			0,2				
559	3	Int	frag					2,1				
559	2	Mandibula	n. 90%					71,2			hieman hammaskiveä, hampaat ovat edestä melko ahtaasti; erityisesti I 2, C ovat hieman vinoja, mahdollisesti enamel hypoplasiaa	sin condyle irrallisena, kaikki paitsi sin M3 paikalla, hampaat jonkin verran kuluneita, Lovejoy: H (40-45v)
559	1	Maxilla	melkein kokonainen					44,0				2-osassa: ei etuhampaita, muut hampaat on, hampaat melko kuluneita
559	1	Temporale	n. 85%	dx				33,5				processus mastoideus: 3-4
559	3	Temporale	frag	sin				43,6				
559	2	Occipitale	melkein kokonainen					43,8				crucis
559	2	Frontale	frag					77,0				
559	6	Parietale	frag					117,4				
559	10	Cranium	frag					11,9				ei kallokopasta
559	5	Cranium	frag					44,8				kallokopasta
559	1	Zygomaticum	frag	sin				4,3				
559	12	Int	frag					5,8				
559	1	Cph 1	dist, n. 80%					1,0				
559	1	Mandibula	cor frg	dx				2,5				corpuksesta; näkyv alveoleja, ei samasta vainajasta
559	2	Occipitale	frag	dx				3,4				kallonpohjasta: condyle
561	1	Atlas	kokonainen		F			3,9				
561	1	LV	melkein kokonainen		F			10,4				corpus rikki
561	2	TV	melkein kokonainen		F			8,9				corpus rikki
561	1	CV	arc frag		F			1,8				
561	1	CV	kokonainen		F			4,1				
561	4	TV	arc frag		F			6,5				
561	1	LV	arc frag		F			3,3				
561	6	Ver	arc frag		F			5,6				
561	1	Patella	kokonainen	sin	F			5,5				
561	1	Calcaneus	n. 90%	sin	F			17,6				
561	1	Talus	kokonainen	sin	F			12,9				
561	1	Mt 5	prox, n. 80%	dx	FX			3,8				
561	1	Mt 5	prox, n. 80%	sin	FX			3,6				
561	1	Mc 3	Prox, n. 80%	dx	FX			2,4				
561	1	Mt 1	n. 95%	sin	FF			4,4				
561	1	Mt 1	dist, n. 40%	dx	XF			2,7				
561	1	Mc 3	prox, n. 95%	sin	FX			3,1				
561	1	Mt 2	prox, n. 80%	sin	FX			2,6				
561	1	Mt 4	prox, n. 90%	sin	FX			2,5				
561	1	Mt 4	prox, n. 90%	dx	FX			3,0				
561	1	Mt 2	prox, n. 90%	dx	FX			1,8				
561	1	Mt 3	prox, n. 80%	dx	FX			1,7				
561	1	Mc 4	dia frg		XX			1,1				
561	1	Mc	dia frg		XX			2,0				
561	1	Mc 1	dist, n. 40%		XF			1,2				
561	2	Cph	kokonainen		FF			5,3				
561	1	Mc 1	dist, n. 80%	sin	XF			1,9				
561	1	Tph 1	melkein kokonainen	dx	FF			1,2				

561	1	Tph 1	dist, n. 85%		XF		0,8		
561	1	Cph 1	kokonainen	sin	FF		1,1		
561	5	Cph 1	dist, n. 50%		XF		6,6		
561	4	Cph 2	kokonainen		FF		3,4		
561	4	Cph 3	kokonainen		FF		1,1		
561	1	Naviculare	n. 90%	sin	F		2,2		
561	1	Naviculare	n. 90%	dx	F		2,0		
561	1	Cuneiforme 3	n. 90%	dx	F		1,3		
561	1	Cuneiforme 3	n. 90%	sin	F		1,3		
561	1	Cuneiforme 1	n. 50%		F		1,4		hieman rikkiäinen
561	1	Hamatum	n. 80%	dx	F		0,7		
561	1	Lunatum	kokonainen	sin	F		0,8		
561	1	Lunatum	kokonainen	dx	F		0,6		
561	1	Pisiforme	n. 50%	sin	F		0,2		
561	1	Femur	melkein kokonainen	dx	FF	44,9 (GL), dia H: 26,30, V: 30,97	324,6		päistä hieman rikki
561	1	Femur	melkein kokonainen	sin	FF	44,9 (GL), dia H: 27,16, V: 30,05, caput: V: 44,79, dist: 73,53	323,9		päistä hieman rikki
561	1	Tibia	melkein kokonainen	dx	FF		149,6		päistä hieman rikki
561	1	Tibia	melkein kokonainen	sin	FF		153,1		päistä hieman rikki
561	2	Fibula	n. 90%	dx	XX		30,4		dist pää irrallinen
561	2	Fibula	n. 90%	sin	XX		30,6		dist pää irrallinen
561	1	Humerus	melkein kokonainen	dx	FF	dist: 58,36	123,6		prox pää osittain rikki
561	1	Humerus	melkein kokonainen	sin	FF		121,2		prox pää irrallisena ja caput melkein kokonainen, luu on suht vahvan tuntuinen
561	1	Ulna	prox, n. 90%	dx	FX		40,4		ei dist päätä
561	1	Ulna	prox, n. 90%	sin	FX		40,8		ei dist päätä
561	1	Radius	prox, n. 90%	dx	FX		30,1		ei dist päätä
561	1	Radius	prox, n. 90%	sin	FX		30,8		ei dist päätä
561	1	Scapula	n. 75%	dx	F		31,0		lehti rikki, ei processus coracoideusta
561	1	Scapula	n. 70%	sin	F		30,9		lehti rikki, ei processus coracoideusta
561	1	Clavicula	melkein kokonainen	dx	FF		16,9		
561	1	Clavicula	prox, n. 90%	sin	CF		15,3		
561	4	Costae	prox, n. 80%	dx	FX		27,9		
561	2	Costae	prox, n. 80%	sin	FX		12,9		
561	12	Costae	dia frg		XX		65,8		
561	1	Costa 1	n. 90%	sin	FX		3,4		
561	1	Axis	melkein kokonainen		F		6,5		
561	2	LV	arc frag				11,4		arcus
561	2	Ver	arc frag				6,4		
561	1	Coxae	n. 60%	dx	F		64,2		ei pubista, sciatic notch: 3-4
561	1	Coxae	n. 60%	sin	F		72,8		
561	1	Calcaneus	melkein kokonainen	sin	F		18,0		hieman rikki
561	1	Talus	kokonainen	sin	F		13,5		
561	1	Patella	kokonainen	dx	F		5,4		
561	2	CV	cor+arc frg				2,3		
561	1	Ver	cor frg				1,2		
561	1	Cuboideum	melkein kokonainen	sin	F		3,0		
561	1	Mc 2	kokonainen	sin	FF		3,5		
561	1	Mc 5?	melkein kokonainen		FF		1,9		prox pää hieman rikki
561	1	Mt	prox, n. 50%		FX		1,3		kulunut
561	1	Cph	dist, n. 80%		XF		1,3		
561	1	I Cph 1	kokonainen		FF		1,1		
561	3	Cph	melkein kokonainen		FF		1,1		
561	1	Cph 3	kokonainen		FF		0,3		
561	8	Costae	dia frg		XX		11,8		
561	1	Costa 1	n. 90%	dx	FX		2,2		
561	1	Cuboideum	melkein kokonainen	dx	F		2,9		
561	30	Int	frag				14,8		pieniä luupaloja
561	1	Cranium	par+occ+temp				349,1		temporale; sin
561	1	Temporale	n. 80%	dx			21,2		
561	6	Cranium	frag				57,2		
561	1	Mandibula	kokonainen				91,2		hampaista puuttuu; dx: I1, I2, M2, sin: I1
561	8	Dentes	kokonainen				7,8		maxilla: molare, PM, Incisive, luultavasti myös mandibulasta, M1 kulunut eniten

565	3	Femur	prox, n. 90%	sin	FF		220,2				3-osass, distaalipäästä vain osa säilynyt
565	4	Femur	prox, n. 90%	dx	FF		222,6				4-osassa, distaali vain osittain säilynyt
565	1	Tibia	dist, n. 90%	sin	FF		143,2				prox vain osittain säilynyt ja irrallinen
565	1	Tibia	dist, n. 90%	dx	FF		138,3				prox vain osittain säilynyt ja irrallinen
565	1	Fibula	dist, n. 90%	sin	XF		36,4				
565	1	Humerus	melkein kokonainen	sin	FF	30,2 (GL), caput: 49,20	105,3				
565	1	Humerus	melkein kokonainen	dx	FF		97,1				caput paikoittain rikki
565	1	Ulna	prox, n. 90%	dx	FX		36,2				ei distaalipäätä
565	1	Ulna	kokonainen	dx	FF	24,7 (GL)	41,0				dist hieman rikki sivulta
565	1	Radius	kokonainen	dx	FF	22,5 (GL)	31,8			prox nivelpinnassa pieni kuoppa	ei prox päätä
565	1	Radius	dist, n. 90%	sin	FF		26,0				ei kumpaakaan päätä
565	2	Fibula	dist dia, n. 80%	dx	XX		30,2				
565	9	Costae	prox, n. 50-90%	dx	FX		13,1				
565	1	Costa	prox, n. 80%	dx	FX		10,1			diafyysissa lähellä prox päätä paksunnos; myös hieman diafyysia paksumpi, mutta parantunut jo aikaa sitten, sillä pinta on ihan sileä	
565	8	Costae	prox, n. 70-90%	sin	FX		72,9				
565	5	Costae	dist frg		XF		24,4				yksi ainakin on viimeisimpiä (nikamattomia)
565	2	Costae	dia frg		XX		5,0				
565	1	Clavicula	kokonainen	dx	FF		14,1			sternal pään nivelpinnassa reikä	
565	1	Clavicula	kokonainen	sin	FF		15,4			sternal pään nivelpinnassa reikä	
565	1	Costa 1	melkein kokonainen	dx	FX		3,6				
565	1	Scapula	melkein kokonainen	dx	F		41,6				yläreuna hieman rikki, n. 95%
565	1	Scapula	n. 60%	sin	F		36,4				lehti suureksi osaksi rikki
565	1	Coxae	n. 80%	sin	F		106,9				pubis puuttuu
565	4	Coxae	n. 80%	dx	F		104,0				
565	2	Sternum	n. 85%		O		8,5				manubrium + corpusta
565	1	Atlas	kokonainen		F		5,6				
565	1	Axis	kokonainen		F		7,1				
565	5	CV	kokonainen		F		24,2				
565	12	TV	kokonainen		F		104,0			osassa corpuksia alapinnalla kuoppa; Schmorls nodes	hyvinsäilyneitä
565	5	LV	kokonainen		F						hyvinsäilyneitä
565	1	Patella	melkein kokonainen	sin	F		5,1				pinta osittain rikki
565	1	Patella	melkein kokonainen	dx	F		5,8				pinta osittain rikki
565	1	Calcaneus	kokonainen	sin	F		15,5				
565	2	Femur	dist frg				8,6				condyle frg
565	1	Costa 1	kokonainen	sin			3,7				
565	1	Tibia	prox frg				4,6				
565	8	Sacrum	frag				17,7				
565	3	Coxae	frag				6,7				
565	1	Talus	n. 85%	dx	F		9,6				osittain rikki, melko suurikokoinen
565	1	Talus	n. 85%	sin	F		10,4				
565	1	Cuboideum	melkein kokonainen	sin	F		2,5				
565	1	Cuboideum	melkein kokonainen	dx	F		2,5				pinta hieman rikki
565	1	Naviculare	melkein kokonainen	dx	F		2,2				pinta hieman rikki
565	1	Naviculare	n. 80%	sin	F		1,6				
565	1	Cuneiforme 1	kokonainen	sin	F		2,0				
565	1	Calcaneus	n. 30%	dx			2,1				pieni pala
565	1	Cuneiforme	frag		F		1,1				
565	1	Cuneiforme 2	frag		F		0,8				
565	1	MT 1	dist, n. 30%		XF		2,7				
565	1	Mt 5	melkein kokonainen	dx	FF		3,2				
565	1	Mt 5	prox, n. 90%	sin	FX		3,2				
565	1	Mt 4	prox, n. 80%	sin	FX		2,1				
565	1	Mt 3	prox, n. 70%	sin	FX		1,6				
565	1	Mt 4	prox, n. 80%	dx	FX		2,0				
565	1	Mt	prox, n. 70%		FX		1,5				prox pää on paikoittain kulunut rikki

565	1	I Cph 1	kokonainen	dx	FF		1,5			
565	1	Cuneiforme 3	n. 90%	dx	F		0,7			
565	1	I Cph 1	dist, n. 80%	sin	XF		0,7			
565	1	I Cph 2	prox, n. 80%		FF		0,4			
565	1	I Cph 2	dist, n. 40%		XF		0,4			
565	2	Cph 1	melkein kokonainen		FF		0,8			
565	1	Cph 1	dist, n. 80%		XF		0,2			
565	1	Cph 2	kokonainen		FF		0,2			
565	1	Cph 3	melkein kokonainen		FF		0,1			
565	1	Scaphoideum	kokonainen	sin	F		1,1			
565	1	Lunatum	kokonainen	sin	F		0,9			
565	1	Lunatum	kokonainen	dx	F		0,7			
565	1	Capitatum	kokonainen	dx	F		1,2			
565	1	Capitatum	kokonainen	sin	F		1,5			
565	1	Hamatum	kokonainen	dx	F		1,0			
565	1	Trapezoideum	kokonainen	sin	F		0,6			
565	1	Trapezium	kokonainen	sin	F		0,7			
565	1	Triquetral	kokonainen	dx	F		0,6			
565	1	Pisiforme	kokonainen	sin	F		0,3			
565	1	Trapezium	frag	dx	F		0,3			
565	1	Trapezoideum	kokonainen	dx	F		0,5			
565	1	Hamatum	kokonainen	sin	F		1,0			
565	1	Mc 2	melkein kokonainen	sin	FF		3,2			
565	1	Mc 3	prox, n. 90%	sin	FX		2,1			
565	1	Mc 3	prox, n. 80%	dx	FX		2,3			
565	1	Mc 4	prox, n. 80%	dx	FX		1,5			
565	1	Mc 4	prox, n. 70%	sin	FX		1,4			
565	1	Mc 5	prox, n. 60%	sin	FX		1,0			
565	1	Mc	dia frg		XX		1,9			
565	1	Mc 5	prox, n. 50%	dx	FX		0,8			
565	1	Mc 1	dist, n. 85%	dx	XF		1,4			
565	1	Mt	dia frg		XX		1,1			
565	5	Cph 1-2	dist, n. 50-80%		XF		5,3			
565	3	Cph 1	kokonainen		FF		4,0			
565	7	Cph 2	kokonainen		FF		4,7			
565	2	I Cph 2	kokonainen		FF		0,9			peukalonpää
565	6	Cph 3	kokonainen		FF		1,5			
565	4	Mc/Mt	dist frg				0,7			distalpää frag
565	2	Tph	dist frg		XF		0,5			
565	1	Tph 2	melkein kokonainen		FF		0,2			
565	39	Int	frag				11,5			
565	1	Hyoideum	corpus frg				0,2			melkein kokonaan corpus, eu wingejä
565	1	Mandibula	kokonainen				51,3	sin M2 on purupinnalla reikä hammaskiilteen läpi		hyväkuntoinen, Dentes: dx & sin: PM1, PM2, M1, M2, M3, hampaat melko kuluneita; varsinkin M1, Mental eminence: 2,4
565	1	Cranium	par+occ+temp				270,8			ei kasvon luita (irralisina) tai maxillaa, Nuchal crest: 3, sutuurit enemmän auki kuin kiinni
565	23	Cranium	frag				79,0			kallokopasta, kasvonluita
565	2	Maxilla	melkein kokonainen				23,4			sekä sin että dx puoli; ei ihan kokonaisia, dentes: dx: C, PM 1, Pm2, M1, M2, muut alveolit tyhjiä, sin: PM1, Pm2, M1, M2, M3
565	7	Int	frag				4,4			suurin osa kallosta
565	1	Dentes	incisiv				0,7			luultavasti maxillasta
566	1	Femur	kokonainen	dx	FF	40,0 (GL)dia, h: 23,52, V: 22,45, caput: V: 40,95, h: 40,66	134,6	caputissa on oikean muotoinen röpöinen kohta		pinta hieman kulunut päistä, luu tuntuu melko hoikalta/kapealta
566	1	Femur	kokonainen	sin	FF	40,8 (GL)dia, H: 22,91, V: 22,44, caput: H: 41,91, V: 43,11	178,0	caputissa ei varsinaista reikää, isohko selkeän muotoinen röpöinen kohta		päistä hieman rikki, pinta hilseilee, luu hoikka/kapeahko
566	1	Tibia	kokonainen	sin	FF	32,8 (GL)	95,4	prox nivelpinnassa, tibial plateua:ssa on soikea painauma		distal pää on sivulta hieman rikki
566	1	Tibia	kokonainen	dx	FF	33,1 (GL)	101,1	distal nivelpinnassa pieni soikea painauma		
566	1	Fibula	kokonainen	dx	FF	32,7 (GL)	23,4			kapeahko
566	1	Fibula	kokonainen	sin	FF	32,7 (GL)	22,9			kapeahko



566	1	Humerus	kokonainen	dx	FF	29,9 (GL)	80,5		dist, trochlea:ssa isohko soikea syöpynyt painauma/kuoppa	
566	1	Humerus	kokonainen	sin	FF	29,1 (GL)	74,9		dist, trochlea:ssa isohko soikea syöpynyt painauma/kuoppa	
566	1	Ulna	kokonainen	dx	FF	24,5 (GL)	345,8			
566	1	Ulna	kokonainen	sin	FF	24,7 (GL)	36,3			
566	1	Radius	kokonainen	sin	FF	22,0 (GL)	23,9			
566	1	Radius	kokonainen	dx	FF	22,0 (GL)	23,8			
566	1	Coxae	kokonainen	dx	F		55,0			
566	1	Coxae	kokonainen	sin	F		55,5		takapuolella iliumissa on röpeliäistä uutta kavus	auricular surface osittain rikki
566	1	Scapula	n. 75%	dx	F		24,3			lehti osittain rikki
566	1	Scapula	n. 90%	sin	F		28,6			lehdestä pienehkö osa poissa
566	7	Costae	prox, n. 30-95%	dx	FX		38,6			
566	6	Costae	prox, n. 30-95%	sin	FX		31,3			
566	1	Costae	melkein kokonainen	sin	XF		8,3		prox diaf uutta kasvua (röpeläistä; huokoisaa pintaa)	melkein kokonainen
566	3	Costae	dist, n. 20-40%		XF		4,9			
566	9	Costae	dia frg		XX		20,6			
566	2	Costae	prox, n. 60-90%	sin?	FX		11,5		diafyysissa uutta kasvua melko runsaasti	luultavasti alimpia kylkiluita, sillä ei kunnolla prox nivelpintaa (sivulta puuttuu)
566	6	Costae	dia frg		XX		2,7			
566	1	Costa 1	kokonainen	dx	XO		2,4			
566	1	Costa 1	prox, n. 50%	sin	FX		1,4			
566	1	Clavicula	kokonainen	sin	FF		9,0			pienehkö, kapea
566	1	Clavicula	kokonainen	dx	FF		9,2			
566	1	Patella	kokonainen	dx	F		4,1		superior lateral facetissa on lähellä reunaa syvä epätasainen painauma	
566	1	Patella	kokonainen	sin	F		4,2			
566	2	Sternum	kokonainen		FO		6,3			2-osassa: manubrium+corpus
566	1	Sacrum	melkein kokonainen		F		21,5		posterior superior on auki I corpukselta alaken; spina bifida?	I corpuksen luutumislinja näkyvissä
566	2	CV	kokonainen		F		6,8			
566	12	TV	kokonainen		FC		55,2		neljässä corpuksessa on painauma ylä-tai alapinnalla	corpus-arcus luutumislinja on vielä heikosti nähtävissä
566	5	LV	kokonainen		F		37,7		corpuksissa on reikiä, mutta ainakin osa on tafonomista, viimeisessä nikamassa on oikeanpuolinen articular facet epämuodostunut	corpuksissa on selkään päin selkään nähden on lovi keksellä
566	1	Talus	melkein kokonainen	dx	F		5,6			caput on hieman rikki, suht pienikokoinen
566	1	Talus	melkein kokonainen	sin	F		6,1			ihan vähän caputista rikki
566	1	Calcaneus	kokonainen	dx	F		8,9			nivelpintojen välissä on reikä; yksilöllistä?
566	1	Calcaneus	kokonainen	sin	F		9,0			nivelpintojen välissä on reikä; yksilöllistä?
566	1	MC 2	kokonainen	dx	FF		2,3			päistä hieman rikki
566	1	Mc 3	kokonainen	dx	FF		2,2			päistä hieman rikki
566	4	Cph 1	kokonainen		FF		4,6		dist päässä kuoppia/epätasaisuuksia	
566	2	I Cph 1	kokonainen		F		1,5		sekä prox, että dist päässä kuoppia	
566	1	Cph 2	kokonainen		FF		0,5			
566	1	Scaphoideum	kokonainen	dx	F		0,5		sekä prox, että dist päässä kuoppia	
566	1	Cuboideum	kokonainen	sin	F		1,9			hieman rikki sivuilta
566	1	Cuboideum	melkein kokonainen	dx	F		1,6			hieman rikki sivuilta
566	1	Naviculare	kokonainen	sin	F		1,6			hieman rikki sivuilta
566	1	Cuneiforme 1	kokonainen	sin	F		1,5			

566	1	Mt 1	melkein kokonainen	dx	FF		2,7			päistä hieman rikki
566	1	I Tph 1	melkein kokonainen	sin	FF		0,7			pinta hieman rikki distal diafyysistä
566	1	I Tph 2	kokonainen	sin	FF		0,5			varpaan pää
566	1	Cuneiforme 1	kokonainen	dx	F		1,4			pinta hieman rikki
566	1	Mc 1	kokonainen	dx	FF		1,3		sekä prox.- että dist. Nivelpinnassa kuoppia	
566	1	Mc 4	kokonainen	dx	FF		1,4			
566	1	Mc 2	kokonainen	sin	FF		2,6			
566	1	Cph 1	kokonainen		FF		0,6			dist päässä kuoppia
566	4	Cph 2	kokonainen		FF		2,3			dist päässä kuoppia
566	1	Cph 2	kokonainen		FF		0,2			dist päässä kuoppia
566	3	Cph 3	kokonainen		FF		0,5			
566	1	Lunatum	kokonainen	sin	F		0,4			
566	1	Lunatum	kokonainen	dx	F		0,4			
566	1	Pisiforme	kokonainen	sin	F		0,3			
566	1	Trapezium	kokonainen	sin	F		0,5			
566	1	Tph 1	dist, n. 95%		XF		0,1			
566	1	Cuneiforme 3	melkein kokonainen	sin	F		0,6			
566	1	MT	dia frg		XX		0,9			ei kumpaakaan päätä
566	1	MC 1	kokonainen	sin	FF		1,2		prox ja dist nivelinnoissa kuoppa	
566	1	Mc 3	kokonainen	sin	FF		2,1			
566	1	Mc 4	kokonainen	sin	FF		1,3			
566	1	MC 5	kokonainen	dx	FF		1,0			dist päässä kuoppa
566	1	Mc 5	kokonainen	sin	FF		1,0			dist päässä kuopanne
566	2	Cph 2	kokonainen		FF		2,4			dist päässä kuopanne
566	1	Cph 2	kokonainen		FF		0,2			dist päässä kuopanne
566	2	Cph 3	kokonainen		FF		0,4			
566	1	Mt 1	melkein kokonainen	sin	FF		2,6			päistä hieman rikki
566	1	Mt 5	melkein kokonainen	dx	FF		1,7			dist pää hieman rikki
566	1	Mt 5	melkein kokonainen	sin	FF		1,8			dist pää hieman rikki
566	1	Mt 4	prox n. 95%	dx	FF		1,4			distal pää osittain rikki
566	1	Mt 4	prox n. 95%	sin	FF		1,4			distal pää osittain rikki
566	1	Mt 2	prox n. 95%	dx	FF		1,4			distal pää osittain rikki
566	1	Mt 2	melkein kokonainen	sin	FF		1,5			
566	1	Mt 3	prox, n. 95%	dx	FF		1,3			dist pää osittain rikki
566	5	Tph 1	kokonainen		FF		1,3			
566	1	Hamatum	kokonainen	sin	F		0,6			
566	1	Scaphoideum	kokonainen	sin	F		0,5			
566	1	Capitatum	kokonainen	sin	F		0,7			
566	1	Trapezoideum	kokonainen	sin	F		0,3			
566	1	Naviculare	melkein kokonainen	dx	F		1,6			pinta hieman rikki
566	10	Costae	dia frg		XX		3,4			pieniä paloja
566	1	Hyoideum	corpus		O		0,2			hyoideum corpus
566	1	Scapula	frag				0,5			lehden reunaa
566	2	Coxae	frag				0,9			pieniä lantion paloja (iliumista)
566	6	Int	frag				0,8			pieniä paloja
566	1	Atlas	kokonainen				4,3			pienehkö
566	1	Axis	kokonainen				4,5			arcus osittain päästä hieman alikehittynyt
566	3	CV	kokonainen				10,0		corpuset hieman huokoisia	
566	1	Cranium	kokonainen				353,9		metooppinen sutuuri, cribra orbitaliaa	pinehkö/sirohko kallo, mutta osittain melko miehisiä piirteitä, hampaat: dx: I1,C, PM1, Pm2, M1, M2, sin: C, PM1, Pm2, M2, muut alveolit tyhjiä, ei M3 ollenkaan
566	1	Mandibula	kokonainen				45,9			suht hyväkuntoinen, hampaita dx: C, PM1, Pm2, M2; M1 kohdalla suurehko aukko, mutta ei paikkoja juurille, sin: I2,C, PM1, PM2, M1, M2, M1 erityisen pahoin kulunut; vinosti labiaali pintaan päin, myös etuhampaat kuluneita

566	1	Dentes	kokonainen juuri				0,3				
567	1	Cranium	fro+par				243,0		hieman cribra orbitaliaa	supraorb.margin: 3, Glabella: 3	
567	9	Cranium	frag				34,0				
567	2	Cranium	frag				22,0				
567	2	Ver	cor frg				5,0				
567	3	Mandibula	frag				62,0		hammaskiveä	cor+ram, molempia puolia, dx:M2, M3; ei kauhean kuuneita, jonkin verran kulunieta	
567	7	Dentes	molare				10,0				
567	4	Dentes	canine				1,0				
567	2	Dentes	pm				2,0				
567	2	Dentes	incisiv				1,0				
567	3	Femur	prox, n. 90%	sin			289,0			melko pitkä, hoikahko, irrallisenä dist	
567	2	Femur	prox, n. 85%	dx			259,0			melko pitkä, hoikahko, irrallisenä dist.päättä	
568	1	Cranium	fro+par				245,0			supraorb. Margin: 3	
568	7	Cranium	frag				43,0			melko kulunut; 2 juurta	
568	1	Dentes	molare				2,0				
568	1	Femur	n. 95%	dx		42,7 (GL), mutta caput on rikki	363,0				
568	3	Femur	prox dia, n. 95%	sin			323,0			mukana 2 palaa prox päätä	
568	2	Femur	caput frg				9,0				
573	3	Femur	melkein kokonainen	dx	FF	dia; H: 27,94, V: 30,26	373,5		caputin alapuolella ant. Puolella pinta hieman levinnyt	3-osassa	
573	4	Femur	prox, n. 80%	sin	FX	dia; H: 28,21, V: 28,51	305,8			mukana pieni pala distaalia	
573	1	Tibia	kokonainen	dx	FF	36,8 (GL), dia: H: 21,87, V: 30,71	205,1		ant. tibial tuberosity on piikkäs		
573	2	Tibia	melkein kokonainen	sin	FF		185,7			2-osassa, prox osittain rikki	
573	1	Humerus	kokonainen	dx	FF	32,9 (GL), prox, caput: H: 46,43, V: 50,21, dist: 61,25, dia H: 17,98, V: 22,46	145,0				
573	1	Humerus	kokonainen	sin	FF	32,5 (GL), proX, caput: H: 47,25, V: 48,95, diat: 61,58, dia, H: 19,14, V: 24,21	149,8				
573	1	Ulna	prox, n. 90%	dx	FX		57,1			ei distal päätä	
573	1	Ulna	melkein kokonainen	sin	FX		54,6			melko tukeva	
573	1	Radius	kokonainen	dx	FF		24,8	43,7			
573	1	Radius	prox, n. 90%	sin	FX			36,2		ei distal päätä	
573	1	Fibula	dist, n. 90%	dx	XF			39,5		vahvan tuntuinen	
573	1	Fibula	dist, n. 90%	sin	XF			41,4		vahvan tuntuinen	
573	1	Scapula	n. 90%	dx	F			44,2		paikoittain rikki	
573	1	Scapula	n. 70%	sin	F			55,5		paikoittain rikki	
573	2	Coxae	n. 70%	dx	F			85,6	acetabulumissa on vläreunassa reikiä	ei ischiumia, osa pubista	
573	2	Coxae	n. 80%	sin	F			103,0		lisänä osa pubista	
573	1	CV	melkein kokonainen		F			5,5		isokokoinen	
573	7	TV	melkein kokonainen		F			60,8	joissakin nivelpinnoissa on patologiaa; levinneitä, rosoisia, osassa corpuksia on painaumia		
573	2	LV	melkein kokonainen		F			28,8	corpuksissa painaumia		
573	7	Ver	arc frag					16,1		arcuksen paloja	
573	7	Ver	corpus					6,8			
573	1	Sacrum	melkein kokonainen					53,0			
573	1	Clavicula	kokonainen	dx				19,7		sternum nivelpinnassa hieman huokoisuutta	
573	1	Clavicula	kokonainen	sin				20,5			
573	1	Sternum	cor, n. 80%					6,3		kokonainen corpus	
573	6	Costae	prox, n. 70-90%	sin	FX			52,0			
573	9	Costae	prox, n. 10-90%	dx	FX			69,4			
573	16	Costae	dia frg		XX			42,2			
573	3	Costae	dist frg		XF			11,6			
573	1	Costa 1	prox, n. 95%	dx	FX			6,0			
573	1	Costa 1	kokonainen	sin	FF			5,4			
573	1	Patella	melkein kokonainen	sin	F			7,7			



573	1	Lunatum	kokonainen	dx	F		1,0				
573	1	Capitatum	kokonainen	dx	F		1,8				
573	1	Hamatum	kokonainen	dx	F		1,2				
573	1	Trapezium	kokonainen	dx	F		1,2				
573	1	Pisiforme	kokonainen	dx	F		0,4				
573	1	Triquetral	kokonainen	dx	F		0,6				
573	1	Mc	dist frg		F		0,3			pieni pala distaalia	
573	25	Int	frag				8,6			pieniä luun paloja; joukossa mm. nikaman paloja ja rusto	
573	1	Scaphoideum	kokonainen	sin			1,4				
573	1	Atlas	kokonainen		F		6,8				
573	1	Axis	kokonainen		F		8,1				
573	5	CV	kokonainen		F		27,0				
573	1	Cranium	kokonainen		F		580,1	M	hammaskiveä, varsinkin dx:c	nuchal crest: 4. supraorb. Margin: 4, proc.mast: 4-5, Glabella: 4, Dentes: dx: I2, C, PM1 (juuri), Pm2, M2, M3, M1 lähtenyt hieman ennen kuolemaa; leukaluu ei vielä kokonaan luutunut, PM2, M2 pahoin kulunut ja PM1 jäljellä vain juuri, sin: C, PM1, M2, M3 (Pm1 & M1 ovat lähteneet hieman ennen kuolemaa, sillä leukaluu ei ole luutunut vielä kokonaan), hampaat melko kuluneita, poskipääät ovat prominent; paksuja ja pinta rosainen, paksuhko glabella	
573	1	Mandibula	kokonainen		F		90,5		Lovejoy: H: 40-45v	dx:C enamel hypoplasiaa, hampaissa jonkin verran hammaskiveä	hyväkuntoinen, dentes dx: C, PM2, M1 (vain juuri 2-osassa), M2, M3, sin: I2, C, PM1 & 2, M1, M2, M3, hampaista jonkin verran kuluneita, Mental eminence: 4-5, angulus selkeä; ulospäin kaartuva
578	1	Femur	kokonainen	dx	FF	47,4 (GL), caput: H (50,66, V: 50,28, dia: H: 28,41, V: 29,56, dist: 81,87	436,2				hyvin säilynyt, vahva
578	1	Femur	kokonainen	sin	FF	47,1(GL), caput: H: 50,33, V: 50,21, dia: H: 25,48, V: 30,06, dist: 80,54	438,7				hyvin säilynyt, vahva, prox luutumislinja on näkyvissä
578	1	Tibia	kokonainen	dx	FF	38,1 (GL), prox: 75,75, dist: 53,82, dia: H: 23,19, V: 26,17	249,1				
578	1	Tibia	kokonainen	sin	FF	38,4 (GL)prox: 76,22, dist: 57,36, dia: H: 23,23, V: 29,17	244,7				
578	1	Fibula	kokonainen	dx	FF	36,8 (GL)	60,6				vahva, paksuhko
578	1	Fibula	kokonainen	sin	FF	36,6 (GL)	64,0				vahva, paksuhko
578	1	Humerus	kokonainen	dx	FF	34,8 (GL), caput: 45,47 (47,94), V: 47,89 (53,39), dist: 67,90, dia: H: 18,82, V: 22,22	156,2			deltoid tuberositas hieman rikki, patologiaa vai tafonomiaa?	tukeva, hyväkuntoinen
578	1	Humerus	kokonainen	sin	FF	34,6 (GL), caput: 47,24(54,43), H: 44,86 (49,48), dist: 69,45,, dia: H: 44,86, V: 22,04	158,4			deltoid tuberositas hieman rikki, patologiaa vai tafonomiaa?	tukeva, hyväkuntoinen
578	1	Ulna	kokonainen	dx	FF	27,6 (GL)	63,8			prox nivelpinta kouramainen	tukeva, hyväkuntoinen
578	1	Ulna	kokonainen	sin	FF	27,9 (GL)	64,7				tukeva, hyväkuntoinen
578	1	Radius	kokonainen	dx	FF	25,6 (GL), Prox (Caput): V: 29,34, H: 27,63	53,9			caput on hieman muhurainen	todella voimakas; paksu
578	1	Radius	kokonainen	sin	FF	26,0 (GL), Prox (caput):V: 23,61, H: 24,28	55,3			caputin nivelpinnassa on kuoppa; rikkonut nivelpintaa	todella voimakas; paksu
578	1	Scapula	kokonainen	dx	FO		66,0			nivelpinnassa on keskellä pieni kuluma	lehden alareuna on luutumaton, acromion luutumaton vai onko hieman rikki?

578	1	Scapula	kokonainen	sin	FC		68,4				lehden alareuna luutumassa (luutumislinja selkeä), acromion luutumaton vai hieman rikki?
578	1	Clavicula	kokonainen	dx	OF		26,6			tuberosity on hieman rikki	sternal pää on luutumaton
578	1	Clavicula	kokonainen	sin	OF		27,7				sternal pää on luutumaton
578	10	Costae	kokonainen	dx	CO		183,2				vahvan tuntuisia
578	10	Costae	kokonainen	sin	CO		186,2				vahvan tuntuisia
578	1	Costa 1	kokonainen	dx	CO		7,1				
578	1	Costa 1	kokonainen	sin	CO		6,9				
578	1	Atlas	kokonainen				11,3				
578	1	Axis	kokonainen				13,6				nivelpinnassa keskellä on pieniä reikiä/pisteitä
578	12	TV	kokonainen		CF		178,9			7-10 om corpuksessa reikä; 7-9 on alapinnalla, 8-10 on corpuksen etupuolella	arcus-corpus liittymäkohdat ovat vielä sulkeutumassa: näkyy selkeät aukot, hyvin säilyneitä nikamia
578	5	CV	kokonainen		F		46,2				arcus+cor ovat luutuneet yhteen, hyvin säilyneitä
578	5	LV	kokonainen		F		137,6				arcus+cor ovat luutuneet yhteen, hyvin säilyneitä
578	2	Sacrum	kokonainen		CF		97,9				hyväkuntoinen; nikamat ovat luutumassa ; kaikki liittymiskohdat ovat selkeitä
578	2	Sternum	melkein kokonainen		O		18,3			manubrium ja corpus on molemmat vinoja	corpuksen palat ovat luutuneet yhteen, mutta ei manubrium+ corpus
578	1	Patella	kokonainen	dx	F		10,4				
578	1	Patella	kokonainen	sin	F		10,6				
578	1	Coxae	kokonainen	dx	FC		195,2	M?	19-34 (Pubic symphysis )		sciatic notch: 2-3, hyväkuntoinen
578	1	Coxae	kokonainen	sin	FC		187,6	M?	19-34 (Pubic symphysis )		sciatic notch: 2-3, hyväkuntoinen
578	1	Calcaneus	kokonainen	dx	F		36,3			lateral puolella selvä lihaskohta (syväne); Fibula (peroneal) tuberositas kohdalla	hyväkuntoinen
578	1	Talus	kokonainen	dx	F		23,4				hyväkuntoinen
578	1	Naviculare	kokonainen	dx	F		6,1				
578	1	MT 1	kokonainen	dx	FF		11,7				
578	1	Mt 2	kokonainen	dx	FF		6,6				
578	1	Mt 3	kokonainen	dx	FF		6,2				
578	1	Mt 4	kokonainen	dx	FF		6,9				
578	1	Mt 5	kokonainen	dx	FF		7,4			dist nivelpinnassa sivulla reikä (superior/dorsal puolella)	
578	1	I Tph 1	kokonainen		FF		4,8			prox nivelpinnassa reikä	
578	1	I Tph 2	kokonainen		FF		2,0				prox päästä hieman levinnyt, suht suurikokoinen
578	4	Tph 1	kokonainen		FF		4,3				melko suurikokoinen
578	2	Tph 3	kokonainen		FF		0,5				toinen hieman oudon mallinen
578	2	Sesam	kokonainen				0,8				
578	1	Cuboideum	kokonainen	dx	F		7,2				
578	1	Cuneiforme 1	kokonainen	dx	F		5,5				suurikokoinen
578	1	Calcaneus	kokonainen	sin	F		37,2				hyväkuntoinen
578	1	Talus	kokonainen	sin	F		23,9				
578	1	Cuboideum	kokonainen	sin	F		7,2				
578	1	Naviculare	kokonainen	sin	F		6,3				
578	1	Cuneiforme 1	kokonainen	sin	F		5,8				
578	1	Cuneiforme 3	kokonainen	sin	F		3,4				
578	1	Cuneiforme 3	kokonainen	dx	F		3,5				
578	1	Cuneiforme 2	kokonainen	sin	F		2,2				
578	1	MT 1	kokonainen	sin	FF		12,1				
578	1	Mt 2	kokonainen	sin	FF		6,3				
578	1	Mt 3	kokonainen	sin	FF		6,4				
578	1	Mt 4	kokonainen	sin	FF		6,2				
578	1	Mt 5	kokonainen	sin	FF		6,3				
578	1	I Cph 1	kokonainen	sin	FF		4,3			prox nivelpinnassa reikä	
578	1	I Cph 3	kokonainen	sin	FF		1,8				vahva

578	4	Tph 1	kokonainen		FF		4,1			yhdessä luussa on prox nivelpinnan reunassa reikiä/huokoisuutta	
578	3	Tph 2	kokonainen		FF		1,1				
578	4	Tph 3	kokonainen		FF		1,1				yksi on mielenkiintoisen mallinen
578	2	Sesam	kokonainen		F		1,0				
578	1	Int	frag				0,1				
578	1	Cuneiforme 2	kokonainen	dx	F		2,2				
578	1	Scaphoideum	kokonainen	dx	F		2,0				
578	1	Lunatum	kokonainen	dx	F		1,7				
578	1	Lunatum	kokonainen	sin	F		1,7				
578	1	Triquetral	kokonainen	dx	F		1,2				
578	1	Triquetral	kokonainen	sin	F		1,2				
578	1	Pisiforme	kokonainen	sin	F		0,5				
578	1	Trapezium	kokonainen	sin	F		1,6				
578	1	Trapezoideum	kokonainen	dx	F		0,9				
578	1	Capitatum	kokonainen	dx	F		2,4				
578	1	Capitatum	kokonainen	sin	F		2,5				
578	1	Hamatum	kokonainen	sin	F		2,1				
578	1	Mc 1	kokonainen	dx	FF		4,4				
578	1	Mc 2	kokonainen	dx	FF		6,5				
578	1	Mc 3	kokonainen	dx	FF		5,8				
578	1	Mc 4	kokonainen	dx	FF		4,0				
578	1	Mc 5	kokonainen	dx	FF		3,3				
578	3	Cph 1	kokonainen		FF		10,0				
578	3	Cph 2	kokonainen		FF		5,2				
578	1	I Cph 1	kokonainen		FF		2,2				peukalon
578	1	I Cph 2	kokonainen		FF		0,9				peukalon
578	3	Cph 3	kokonainen		FF		1,5				
578	1	Mc 1	kokonainen	sin	FF		4,5				
578	1	I Cph 1	kokonainen	sin	FF		2,2				
578	1	Mc 2	kokonainen	sin	FF		6,7				
578	1	Mc 3	kokonainen	sin	FF		6,2				
578	1	Mc 4	kokonainen	sin	FF		4,0				
578	1	Mc 5	kokonainen	sin	FF		3,6				
578	1	Cph 1	kokonainen		FF		13,8				
578	5	Cph 2	kokonainen		FF		5,4				
578	4	Cph 3	kokonainen		FF		0,5				
578	1	Scaphoideum	kokonainen	sin	F		2,1				
578	1	Trapezium	kokonainen	dx	F		1,6				
578	2	Int	frag				3,5				osa mahdollisesti sternuista
578	3	Hyoideum	kokonainen		O		1,0				kaikki osat irrallisia
578	2	Ver	frag				0,1				corpuksen epifysipaloja
578	1	Cranium	kokonainen				707,4				hyväkuntoinen, lambdoideal sutuuri on paksu; hieman kohonnut. Maxilla; dentes: kaikki tallella paitsi I1 ja C (dx), hampaat ovat jonkin verran kuluneita; varsinkin M1 molemmiin puolin, temporalen luutumislinjaukset selkeästi näkyvissä, samoin sphenoidalen., Nuchal Crest: 4, Supraorbital Margin: 3, Processus Mastoideus: 4-5, Glabella:3, kallon joukossa on hyönteisen koteloida; mahd. ruumistoukan
578	1	Mandibula	kokonainen				100,8				hyväkuntoinen, muut hampaat paitsi sin I2 säilyneet, hampaat jonkin verran kuluneita, varsinkin M3, sin PM2 hieman taaempaa kuin muut hampaat, Mental Eminence: 2-3
579	2	Femur	kokonainen	sin	CO	47,1 (GL), dia: H: 26,01, v: 26,11, caput; H: 48,41, v: 48,25, dist: 78,77	327,9			huokoisuutta caputin alla	luutumaton; distal epifyysi irrallinen
579	2	Tibia	kokonainen	sin	FC	37 (GL), dia: v: 26,21, prox:72,61, Dist: 47,77	165,4				luutumislinjaukset selkeä
579	2	Femur	kokonainen	dx	CO	46,7 (GL), dia: H: 25,9, v:25,94, capit: 48,35, V: 49,14, dist: cond: 79,84	344,3			huokoisuutta caputin alla	luutumislinjaukset näkyvillä

579	2	Tibia	kokonainen	dx	OC	32,4 (GL), dia: H: 19,5, V: 19,54, prox: 73,62 Dist: 50,09	176,3				distal pää luutunut lukuunottamatta medial epicondylea
579	1	Humerus	kokonainen	dx	CC	32,7 (GL)	97,1				
579	1	Humerus	kokonainen	sin	CC	32,1(GL)	90,1			caputin alla huokoisuutta, distal ; trochleassa reikä post ja ant-nuolalla	
579	1	Ulna	kokonainen	sin	FO	26,1 (GL)	35,1				hyväkuntoinen
579	1	Ulna	kokonainen	dx	FO	25,9 (GL)	38,0				hyväkuntoinen
579	2	Radius	kokonainen	dx	CO	24,3 (GL)	31,8				
579	2	Radius	kokonainen	sin	CO	24,1 (GL)	29,9				luutumislinja näkyy
579	3	Fibula	kokonainen	dx	OO		31,9				epifyysit irrallisia
579	3	Fibula	kokonainen	sin	OO		32,5				epifyysit irrallisia
579	10	Costae	kokonainen	dx	OO		97,9				hyväkuntoisia
579	10	Costae	kokonainen	sin	OO		89,0				hyväkuntoisia
579	2	Costae	kokonainen		OO		9,4				viimeisimpiä
579	1	Costa 1	kokonainen	sin	OO		3,9				
579	1	Clavicula	kokonainen	sin	OO		13,2				hyväkuntoinen
579	1	Clavicula	kokonainen	dx	OO		12,2				hyväkuntoinen
579	1	Scapula	kokonainen	dx	OO		42,7			cavitas glenoidalisen pinta/epifyysi osittain rikki/kulunut	ei mistään luutunut ,paitsi cavitas glenoidalis, kokonainen,
579	1	Scapula	kokonainen	sin	OO		40,5			cavitas glenoidalisen pinta/epifyysi osittain rikki/kulunut	kokonainen, hyväkuntoinen
579	1	Coxae	kokonainen	dx	FO		127,2			acetabulumin pinta osittain rikki	acetabulum luutunut
579	1	Coxae	kokonainen	sin	FO		133,6			acetabulumin pinta osittain rikki	acetabulum luutunut
579	1	Sacrum	kokonainen		CO		59,1				nikamat luutumassa yhteen, muuten luutumaton, hyväkuntoisia
579	6	CV	kokonainen		OO		35,3				kokonainen, hyväkuntoinen
579	12	TV	kokonainen		OO		100,5				kokonainen, hyväkuntoinen
579	5	LV	kokonainen		OO		84,0				kokonainen, hyväkuntoinen
579	1	Axis	kokonainen		F		9,6				corpus ei luutunut alhaalta
579	1	Calcaneus	kokonainen	sin	FC		27,2			huokoisuutta nivelpinnan takana	tuberin luutumislinja näkyvässä
579	1	Talus	kokonainen	dx	F		16,5				
579	1	Talus	kokonainen	sin	F		15,6				
579	1	Patella	kokonainen	dx	F		8,3				
579	1	Costa 1	kokonainen	dx	OO		3,7				nivelpinnat eivät ole luutuneita
579	2	Sternum	n. 80%		O		8,5				manubrium kokonainen
579	1	Naviculare	kokonainen	dx	F		4,8				
579	1	Cuneiforme 1	kokonainen	dx	F		3,5				
579	1	Cuneiforme 1	kokonainen	sin	F		3,2				
579	1	Cuneiforme 3	kokonainen	dx	F		2,3				
579	1	Cuneiforme 2	kokonainen	sin	F		2,4				
579	1	Cuneiforme 2	kokonainen	dx	F		2,1				
579	1	Scaphoideum	kokonainen	sin	F		1,2				
579	1	Scaphoideum	kokonainen	dx	F		1,1			nivelpinnassa reikä	
579	1	Lunatum	kokonainen	sin	F		1,0				
579	1	Lunatum	kokonainen	dx	F		0,9				
579	1	Trapezium	kokonainen	dx	F		0,8				
579	1	Capitatum	kokonainen	sin	F		1,6				
579	1	Capitatum	kokonainen	dx	F		1,4				
579	1	Hamatum	kokonainen	sin	F		1,2				
579	1	Hamatum	kokonainen	dx	F		1,0				
579	1	Trapezoideum	kokonainen	sin	F		0,6				
579	1	Trapezoideum	kokonainen	dx	F		0,5				
579	1	Pisiforme	kokonainen	sin	F		0,2				
579	1	Pisiforme	kokonainen	sin	F		0,2				
579	1	Triquetral	kokonainen	sin	F		0,5				
579	1	Triquetral	kokonainen	dx	F		0,6				
579	1	Trapezium	kokonainen	sin	F		0,9				
579	2	Mc 2	kokonainen	dx	FO		4,3				prox pää irrallinen
579	2	Mc 3	kokonainen	dx	FO		4,1				prox pää irrallinen
579	2	Mc 3	kokonainen	sin	FO		3,9				prox pää irrallinen
579	2	Mc 4	kokonainen	dx	FO		2,2				prox pää irrallinen
579	2	Mc 4	kokonainen	sin	FO		2,1				prox pää irrallinen
579	2	Mc 5	kokonainen	sin	FO		1,8				prox pää irrallinen
579	2	Mc 5	kokonainen	dx	FO		1,7				prox pää irrallinen
579	1	Tph 1	kokonainen	dx	FF		2,1				isovarpaan
579	1	Tph 1	kokonainen	sin	FF		2,2				isovarpaan



579	1	Tph 2	kokonainen		FF		1,0				isovarpaan
579	2	Tph 2	kokonainen		FF		0,3				kokonainen, hyväkuntoinen
579	3	Tph 3	kokonainen		FF		0,7				kokonainen, hyväkuntoinen
579	4	Tph 1	kokonainen		FF		2,4				
579	2	Cph 2	kokonainen		FF		2,7				peukalon pää
579	7	Cph	kokonainen		FF		8,0				kokonaisia
579	7	Cph 3	kokonainen		FF		1,8				
579	2	Cph 2	kokonainen		FF		0,5				kokonainen
579	1	Cuboideum	kokonainen	dx	FF		5,1				
579	1	Cuboideum	kokonainen	sin	FF		4,5				pinta kulunut
579	1	Mt 1	kokonainen	sin	CF		6,7				
579	1	Mt 1	kokonainen	dx	CF		6,8				
579	2	Mt 5	kokonainen	dx	FO		3,7				irrationaalinen dist epif
579	2	Mt 5	kokonainen	sin	FO		4,0				
579	1	Mc 2	kokonainen	sin	FO		3,7				
579	1	Mt 4	kokonainen	dx	FC		3,4				prox luutumassa
579	1	Mt 4	kokonainen	sin	FC		3,8				prox luutumassa
579	1	Mt 3	kokonainen	dx	FC		4,4				
579	1	Mt 3	kokonainen	sin	FC		4,0				
579	2	Mt 2	kokonainen	dx	FO		5,1				
579	2	Mt 2	kokonainen	sin	FO		4,0				
579	1	Tph 2		sin	F		1,1				
579	1	Mc 1		dx	CF		2,3				
579	1	Mc 1		sin	CF		2,4				
579	2	Cph 1			FF		4,5				
579	2	Cph 1			OF		1,9				
579	4	Tph 1			FF		2,4				
579	3	Ph			FF		2,6				
579	1	Naviculare		sin	F		4,2				
579	2	Sternum			O		4,1				kaksi sternumin palaa; corpus
579	1	Patella	kokonainen	sin			7,6				
579	4	Ph	epifys				0,5				prox epifyysejä
579	1	Sacrum	frag		O		0,7				viimeinen nikama
579	1	Sternum	frag				0,4				
579	18	Epifyysi					5,8				osa lantiosta, luutumattomia osia
579	3	Sesam	kokonainen				0,5				
579	1	Hyoideum					0,1				lesser wing; 1 kpl
579	1	Calcaneus	kokonainen	sin	C		28,4				tuberculum on luutumassa
579	1	Atlas	kokonainen		F		8,6				kokonainen, hyväkuntoinen
579	1	Mandibula	kokonainen				67,7			hieman hammaskiveä	kokonainen, hampaista puuttuu DX: I1, sin: I1 & 2, Pm 2, M3 on pinnan alla; toinen on hieman ylempänä kuin toinen; melkein pinnan tasolla, dx: 12 pinta on lohjennut; onko jo ennen kuolemaa?
579	1	Cranium	kokonainen				456,0			hieman hammaskiveä, hieman hypoplasiaa ja cribra orbitaliaa, kallonohjassa on paikoittain huokoisuutta	kokonainen, hyvin säilynyt, dentes: kaikki hampaat tallella, M3 vielä pinnan alla, mutta ei paljon, M2 hieman kulunut, samoin Incisiv Dx: 12, Nuchal crest: 1, mutta occipitale on melko ulkoneva, Proc. Mast: 2-3, supraorbital margin: n. 2, Glabella: 1-2, Mental eminence: 2-3
579	1	Ph	prox epifys								luultavasti kämmenluun pää; distal
580	1	Femur	kokonainen	sin	FF	41,7 (GL), dia: H: 27,10, V: 29,20, caput: H: 44,31, V: 44,33 dist: 75,57	295,0				hyväkuntoinen
580	1	Femur	kokonainen	dx	FF	42,3 (GL), dia: H: 23,23, V: 29,76, caput: H: 43,82, V: 42,44 dist: 74,83	291,4				hyväkuntoinen
580	1	Tibia	kokonainen	sin	FF	33,7 (GL), dist: 50,67	170,2				hyväkuntoinen
580	1	Tibia	kokonainen	dx	FF	33,8 (GL), dist: 50,08	168,8				hyväkuntoinen
580	1	Humerus	kokonainen	sin	FF	30,3 (GL)	121,2				hyväkuntoinen, voimakas deltoid tuberositas
580	1	Humerus	kokonainen	dx	FF	30,9 (GL)	120,9				hyväkuntoinen, voimakas deltoid tuberositas
580	1	Ulna	kokonainen	dx	FF		25,7	49,0			hyväkuntoinen, voimakas

580	1	Ulna	kokonainen	sin	FF	25,9	53,2				hyväkuntoinen, voimakkaan tuntuinen
580	1	Radius	kokonainen	dx	FF	23,6	42,1				hyväkuntoinen, voimakkaan tuntuinen
580	1	Radius	kokonainen	sin	FF	23,5	39,6				hyväkuntoinen, voimakkaan tuntuinen
580	1	Fibula	kokonainen	dx	FF	33,4	42,6				hyväkuntoinen, voimakkaan tuntuinen
580	1	Fibula	kokonainen	sin	FF	33,5	37,8				hyväkuntoinen
580	1	Scapula	kokonainen	dx	FF		48,7				hyväkuntoinen
580	1	Scapula	kokonainen	sin	FF		50,2				hyväkuntoinen
580	1	Clavicula	kokonainen	dx	FF		17,5				hyväkuntoinen
580	1	Clavicula	kokonainen	sin	FF		17,9				hyväkuntoinen
580	11	Costae	kokonainen	dx	FF		115,0				hyväkuntoinen
580	10	costae	kokonainen	sin	FF		124,2				hyväkuntoinen
580	1	Costa 1	kokonainen	dx	FF		3,4				hyväkuntoinen
580	1	Costa 1	kokonainen	sin	FF		5,6				
580	1	Coxae	kokonainen	dx	FF		125,7	M	30-40?		ischiatric notch: 3-4
580	1	Coxae	kokonainen	sin	FF		130,5	M	30-40?		ischiatric notch: 3-4
580	1	Sacrum	kokonainen		F		54,4				
580	2	Sternum	melkein kokonainen				16,0				ihan pää puuttuu, manubrium+corpus irrallisina
580	1	Patella	kokonainen	dx	F		7,4				
580	1	Patella	kokonainen	sin	F		8,1				
580	1	Atlas	kokonainen		F		7,3				hyväkuntoinen, kokonainen
580	1	Axis	kokonainen		F		7,9				hyväkuntoinen, kokonainen
580	5	CV	kokonainen		F		26,3				hyväkuntoinen, kokonainen
580	12	TV	kokonainen		F		117,8				hyväkuntoinen, kokonainen
580	5	LV	kokonainen		F		92,5				hyväkuntoinen, kokonainen
580	1	Calcaneus	kokonainen	dx	F		21,3				
580	1	Calcaneus	kokonainen	sin	F		21,9				
580	1	Talus	kokonainen	sin	F		16,2				
580	1	Talus	kokonainen	dx	F		16,7				
580	1	Naviculare	kokonainen	dx	F		4,6				
580	1	Naviculare	kokonainen	sin	F		3,9				
580	1	Cuneiforme 1	kokonainen	dx	F		3,7				
580	1	Cuneiforme 1	kokonainen	sin	F		3,4				
580	1	Cuneiforme 3	kokonainen	sin	F		2,2				
580	1	Cuneiforme 2	kokonainen	dx	F		1,7				
580	1	Cuneiforme 2	kokonainen	sin	F		1,5				
580	1	Mt 1	kokonainen	dx	FF		8,2				
580	1	Mt 1	kokonainen	sin	FF		7,8				
580	1	Mt 2	kokonainen	dx	FF		3,9				
580	1	Mt 2	kokonainen	sin	FF		3,7				
580	1	Mt 3	kokonainen	dx	FF		3,9				
580	1	Mt 3	kokonainen	sin	FF		3,8				
580	1	Mt 4	kokonainen	dx	FF		3,4				
580	1	Mt 4	kokonainen	sin	FF		3,6				
580	1	Mt 5	kokonainen	dx	FF		3,7				
580	1	Mt 5	kokonainen	sin	FF		4,3				
580	2	I Tph 2	kokonainen		FF		2,3				isovarpaan pää
580	1	I Tph 1	kokonainen	dx?	FF		2,8				isostavarpaasta
580	6	Tph 1	kokonainen		FF		5,4				
580	3	Tph 2	kokonainen		FF		1,0				
580	4	Tph 3	kokonainen		FF		0,7				varpaiden päitä
580	5	Sesam	kokonainen		F		2,6				suht isokokoisia
580	1	Cuboideum	kokonainen	dx	F		4,3				
580	1	Cuboideum	kokonainen	sin	F		4,6				
580	1	I Tph 1	kokonainen	sin	FF		2,5				
580	1	Cuneiforme 3	kokonainen	dx	F		2,2				
580	1	Scaphoideum	kokonainen	sin	F		1,7				
580	1	Lunatum	kokonainen	dx	F		1,1				
580	1	Capitatum	kokonainen	dx	F		2,0				
580	1	Capitatum	kokonainen	sin	F		1,9				
580	1	Hamatum	kokonainen	dx	F		1,4				
580	1	Trapezoideum	kokonainen	dx	F		0,7				
580	1	Mc 1	kokonainen	dx	FF		3,5				
580	1	Mc 1	kokonainen	sin	FF		3,3				
580	1	Mc 2	kokonainen	dx	FF		4,9				
580	1	Mc 2	kokonainen	sin	FF		4,9				
580	1	Mc 3	kokonainen	dx	FF		4,6				
580	1	Mc 3	kokonainen	sin	FF		4,7				
580	1	Mc 4	kokonainen	dx	FF		2,8				
580	1	Mc 4	kokonainen	sin	FF		2,7				
580	1	Mc 5	kokonainen	dx	FF		2,6				
580	1	Mc 5	kokonainen	sin	FF		2,6				
580	10	Cph 1	kokonainen		FF		22,9				
580	8	Cph 2	kokonainen		FF		8,7				
580	5	Cph 3	kokonainen		FF		1,7				



581	1	Mc 4	kokonainen	sin	FF		4,0				
581	1	Mc 4	kokonainen	dx	FF		4,6				
581	1	Mc 5	kokonainen	sin	FF		4,5				
581	1	Mc 5	kokonainen	dx	FF		2,1				
581	1	Tph 1	kokonainen	sin	FF		2,1				
581	1	Tph 1	kokonainen	dx	FF		2,4				
581	1	Cph 1	kokonainen	sin	FF		1,6				
581	1	Cph 1	kokonainen		FF		1,4				
581	4	Cph 1	kokonainen		FF		9,3				
581	2	Cph 2	kokonainen		FF		2,1				
581	1	Cph 1-2	kokonainen		FF		1,0				
581	8	Costae	kokonainen	dx	F		82,0				
581	9	Costae	kokonainen	sin	F		71,8				
581	3	Costae	kokonainen	dx	F		21,0				
581	2	Costae	kokonainen	sin	F		11,2				
581	1	Clavicula	kokonainen	dx	FF		14,6				
581	1	Scapula	melkein kokonainen	dx	F		51,5				lehti päästä hieman rikki
581	1	Scapula	kokonainen	sin	F		50,4				
581	1	Calcaneus	kokonainen	dx	F		18,9				
581	1	Femur	kokonainen	dx	FF	46,1 (GL), caput; V: 47,13, H: 47,23, dia: H: 27,39, V: 27,83, dist: 84,88	313,7			columnissa "venymistä"	caputin luutumislinja selkeä
581	1	Femur	kokonainen	sin	FF	46,9 (GL), caput: V: 47,16, H: 46,78, Dia: H: 28,31, v: 27,56, dist: 83,36	318,2			columnissa "venymistä ja/tai reikäisyyttä, caputin reikä suurempi kuin oikean femurin; melko suuriprox edssä on reikäisyyttä, mutta voi olla yksilöllistä	
581	1	Tibia	kokonainen	dx	FF	37,5 (GL), dia: V: 31,94, H:19,08, dist: 44,34	168,8				
581	1	Tibia	kokonainen	sin	FF	37,7 (GL), dia: 18,53 (H), V: 30,20, prox: 78,52	161,6				
581	1	Calcaneus	melkein kokonainen	sin	F		15,4				hieman rikki edestä
581	1	Humerus	kokonainen	dx	FF	31,9 (gl), CAPUT: h: 46,87, v: 51,93, DIST: 56,81, DIA: h: 19,13, v: 22,12	114,1			nivelpinnassa reunassa pieni painauma	
581	1	Humerus	kokonainen	sin	FF	31,9 (GL), caput: 45,70/ 48,45, V: 47,48, dia: H: 17,84, V: 22,36, dist: 62,31	110,4			dist nivelpinta reikiä, patologista?	
581	1	Ulna	kokonainen	sin	FF	25,7 (GL)	45,4				
581	1	Fibula	kokonainen	dx	FF	36,4 (GL)	42,0				
581	1	Fibula	kokonainen	sin	FF	36,6 (GL)	41,5				molemmista päistä on hieman rikki
581	1	Radius	kokonainen	sin	FF	23,5 (GL)	35,9				
581	1	Ulna	kokonainen	dx	FF	23,9 (GL)	37,2				
581	1	Ulna	kokonainen	dx	FF	25,9 (GL)	45,4				
581	1	Coxae	kokonainen	sin	FF		99,8	M	40-		kokonainen, hyväkuntoinen, sciatic notch: 4
581	1	Coxae	kokonainen	dx	FF		98,4	M			
581	1	Sacrum	kokonainen		FF		31,3			esim. nikama takaanta auki osittain	ensim. Nikaman luutumislinja on hieman auki; on rako
581	1	Clavicula	kokonainen	sin	FF		13,2				
581	2	Sternum	kokonainen				13,0			prox nivelpinnassa pieni painauma	manubrium erillinen
581	1	Costa 1	kokonainen	dx	F		4,6			lähellä dist päätä reikä	
581	1	Costa 1	kokonainen	sin	F		3,7				
581	1	Talus	kokonainen	dx			11,5				
581	1	Axis	kokonainen		FF		9,2				
581	1	Atlas	kokonainen		FF		8,0				
581	7	CV	kokonainen		FF		30,3			suuressa osassa corpuksia, mutta ei ylimmissä on Schmorl's nodes	hyväkuntoisia, koonaisia
581	12	TV	kokonainen		FF		108,0			parissa alimmissa nikamissa on reunassa jonkinlaista kulumaa	
581	5	LV	kokonainen		FF		89,3				
581	1	Rusto	frag				0,5				kaulasta

581	1	Int	frag				0,6				pintaa kulunut hieman rikki
581	1	Talus	kokonainen	sin	F		12,4				pintaa kulunut hieman rikki
581	1	Mandibula	kokonainen		F		71,7			hampaat pahoin kuluneita, varsinkin DX M1; onko ollut työväliseinä?	leuassa kiinni: DX: PM2, M1, M2, muut alveolit tyhjiä, mutta ei M3; onko hammasta ollut ollenkaan? Aika pieni tila. Leuan angulus melko voimakas
581	1	Cranium	kokonainen		F		611,2			dx temporale on irrallinen, kallon pohja; sin: occipitale condyle vieressä on selkeää huokoisuutta mitä ei ole oikean puoleisessa. Metopic sutuuri näkyvissä.	tukevahko, maxilla: dx: C, PM1, PM2, M1, M2, muut alveolit tyhjiä, mutta ei M3; ei ole ollutkaan?, Sin: C, M2, M1 alveoli luutumassa - lähtenyt jo ennen kuolemaa, M3 ei ollenkaan. Muut alveolit ovat tyhjiä. Nuchal crest: 3, Processus mastoideus: 2-4, Supraorbital margin: 3-4, Glabella: 3, Mental eminence: 4
582	1	Femur	kokonainen	dx	FF	43,7 (GL), dia: H:25,40, V: 23,57, caput: H: 46,75, V: 46,85, dist: 81,47	320,2				hoikka, hyvinsäilynyt
582	1	Femur	kokonainen	sin	FF	43,5 (GL), dia: H: 25,68, V: 24,10, caput: H: 46,45, V: 47,25, dist: 79,76	331,4				hoikka, hyvinsäilynyt
582	1	Tibia	kokonainen	dx	FF	36,6, Prox: 73,64, Dist: 56,16	193,1				hyväkuntoinen
582	1	Tibia	kokonainen	sin	FF	36,3, prox: 73,61, dist: 54,92	171,5				hyväkuntoinen
582	1	Fibula	kokonainen	dx	FF		35,9	47,8			hyväkuntoinen
582	1	Fibula	kokonainen	sin	FF		35,6	44,2		prox: lähellä nivelpintaa luupiikkejä ja lähellä dist nivelpintaa reikä	hyväkuntoinen
582	1	Humerus	kokonainen	sin	FF		33,1	131,9			hyväkuntoinen
582	1	Humerus	kokonainen	dx	FF		33,3	125,1			hyväkuntoinen
582	1	Ulna	kokonainen	dx	FF		25,6	48,8			hyväkuntoinen
582	1	Ulna	kokonainen	sin	FF		25,2	44,8			hyväkuntoinen
582	1	Radius	kokonainen	dx	FF		24,2	40,0			hyväkuntoinen
582	1	Radius	kokonainen	sin	FF		24,1	37,2			hyväkuntoinen
582	1	Scapula	kokonainen	dx	F			59,8			vahvan; lihaksikkaan tuntuinen
582	1	Scapula	kokonainen	sin	FC			59,9			superior angulus reuna luutumassa; hieman auki, myös alemmaa
582	1	Clavicula	kokonainen	dx	CF			20,8		sternal pään lähellä levennys	sternum pää luutumassa
582	1	Clavicula	kokonainen	sin	OF			20,7		sternal pään lähellä levennys ja huokoisuutta	sternum pää luutumaton
582	1	Coxae	kokonainen	dx	F			165,8			sciatic notch: 3-4, auricular surface: reikiä alhaalla, pubic symphysis: 18-21 v.
582	1	Coxae	kokonainen	sin	F			164,6		acetabulumin nivelpinnassa soikea "kuopanne"	sciatic notch: 3-4, auricular surface: reikiä alhaalla, pubic symphysis: 18-21 v.
582	1	Patella	kokonainen	sin	F			7,9			hyväkuntoinen
582	2	Sternum	n. 85%		O			15,6			manubrium+corpus irrallisia, ei näätä
582	1	Patella	kokonainen	dx	F			8,1			hyväkuntoinen
582	1	Atlas	kokonainen		F			9,4			
582	1	Axis	kokonainen		F			11,7			
582	5	CV	kokonainen		F			41,0			joissain on corpuksessa reikiä; voi olla kuitenkin yksilöllistä
582	12	TV	kokonainen		F			163,6			
582	5	LV	kokonainen		F			126,5			hyväkuntoinen
582	1	LV	arcus		F			6,4			luutumaton arcus, eri vainajan
582	1	Sacrum	kokonainen		F			85,8			näkyy l:n corpuksen luutumislina: hieman auki
582	10	Costae	kokonainen	dx	F			123,4			
582	10	Costae	kokonainen	sin	F			131,2			
582	1	Costa 1	kokonainen	dx	F			7,6			

582	1	Costa 1	kokonainen	sin	F		7,5			
582	2	Costae	kokonainen				5,8			
582	1	Calcaneus	kokonainen	dx	F		29,0			
582	1	Calcaneus	kokonainen	sin	F		28,5			
582	1	Talus	kokonainen	dx	F		20,2			
582	1	Talus	kokonainen	sin	F		18,8			
582	1	Cuboideum	kokonainen	sin	F		5,5			
582	1	Naviculare	kokonainen	dx	F		6,6			
582	1	Naviculare	kokonainen	sin	F		6,5			
582	1	Cuneiforme 1	kokonainen	dx	F		5,1			
582	1	Cuneiforme 1	kokonainen	sin	F		4,9			
582	1	Cuneiforme 3	kokonainen	sin	F		2,6			
582	1	Cuboideum	kokonainen	dx	F		5,9			
582	1	Cuneiforme 3	kokonainen	dx	F		2,6			
582	1	Cuneiforme 2	kokonainen	dx	F		2,2			
582	1	Cuneiforme 2	kokonainen	sin	F		2,1			
582	1	Mt 1	kokonainen	dx	FF		10,3			
582	1	Mt 1	kokonainen	sin	FF		10,3			
582	1	Mt 2	kokonainen	dx	FF		5,6			
582	1	Mt 2	kokonainen	sin	FF		5,2			
582	1	Mt 4	kokonainen	dx	FF		4,4			
582	1	Mt 4	kokonainen	sin	FF		4,7			
582	1	Mt 3	kokonainen	sin	FF		4,2			
582	1	I Tph 1	kokonainen	dx	FF		3,6			isovarpaan
582	1	I Tph 1	kokonainen	sin	FF		3,6			isovarpaan
582	1	I Tph 2	kokonainen	dx	FF		1,5			isovarpaan pää
582	1	I Tph 2	kokonainen	sin	FF		1,5			isovarpaanpää
582	6	Tph 1	kokonainen		FF		5,1			
582	1	Tph 3	kokonainen		FF		0,2			
582	4	Sesam	kokonainen		F		1,1			
582	1	Tph 2	kokonainen		FF		0,3			
582	1	Mt 3	kokonainen	dx	FF		4,2			
582	1	Mt 5	kokonainen	dx	FF		5,2			
582	1	Mt 5	kokonainen	sin	FF		5,0			
582	1	Tph 2	kokonainen		FF		0,4			
582	1	Mc 1	kokonainen	dx	FF		3,0			
582	1	Mc 1	kokonainen	sin	FF		3,1			
582	1	Mc 2	kokonainen	dx	FF		5,3			
582	1	Mc 2	kokonainen	sin	FF		4,9			
582	1	Mc 3	kokonainen	dx	FF		4,7			
582	1	Mc 3	kokonainen	sin	FF		4,0			
582	1	Mc 4	kokonainen	dx	FF		2,8			
582	1	Mc 4	kokonainen	sin	FF		2,5			
582	1	Mc 5	kokonainen	dx	FF		2,1			
582	1	Mc 5	kokonainen	sin	FF		2,3			
582	1	Scaphoideum	kokonainen	dx	F		1,8			
582	1	Scaphoideum	kokonainen	sin	F		1,7			
582	1	Lunatum	kokonainen	dx	F		1,3			
582	1	Lunatum	kokonainen	sin	F		1,4			
582	1	Triquetral	kokonainen	dx	F		1,1			
582	1	Pisiforme	kokonainen	dx	F		0,5			
582	1	Pisiforme	kokonainen	sin	F		0,4			
582	1	Trapezoideum	kokonainen	dx	F		1,2			
582	1	Trapezoideum	kokonainen	sin	F		1,1			
582	1	Triquetral	kokonainen	dx	F		0,8			
582	1	Capitatum	kokonainen	sin	F		1,9			
582	1	Capitatum	kokonainen	sin	F		1,7			
582	1	Hamatum	kokonainen	dx	F		1,4			
582	1	Hamatum	kokonainen	sin	F		1,2			
582	6	Cph 1	kokonainen		FF		15,0			
582	6	Cph 1-2	kokonainen		FF		6,7			
582	1	I Cph 1	kokonainen	dx	FF		1,7			
582	1	I Cph 1	kokonainen	sin	FF		1,6			
582	2	I Cph 2	kokonainen		FF		1,2			peukalonpää
582	6	Cph 3	kokonainen		FF		2,1			
582	2	Cph 1-2	kokonainen		FF		2,5			
582	2	Tph 1	kokonainen		FF		1,2			
582	2	Tph 2	kokonainen		FF		0,7			
582	3	Tph 3	kokonainen		FF		0,6			varpaanpäitä
582	2	Hyoideum	n. 80%				0,7			cor+ toinen wing
582	4	Rusto	frag				1,0			
582	1	Cranium	kokonainen				581,7			hammaskiveä hieman, enamel hypoplasiaa etu ja kulmahampaassa
										hyväkuntoinen, melko siro/hoikka kallo, kaikki ylähampaat tallilla; eivätkä ole kovin kuluneita, Nuchal Crest: 4-5, Pric. Mast.: 3-4, Glabella: 5, supr. Margin: 3, sutuurit kiinni, mutta enemmän auki kuin kiinni; sutuurit erottuvat selkeästi

582	1	Mandibula	kokonainen		F		92,7		hieman hammaskiveä, enamel hypoplasiaa Insiveissa, caninssa ja Pm 1:ssä, poskihampaissa on alkavaa cariesta; sin: M2, M3 : pieni reikä kruunussa labiaalipuolella ja dx: M3 pieni reikä purupinnalla.	melkein kaikki hampaat, paitsi dx: I2 ja PM2 puuttuvat, hampaat jonkin verran kuluneita, mutta ei kovin paljon, Mental eminence: 3-4
591	4	Femur	kokonainen	dx	OO	41,3 (GL), Cap: H:43,71, V: 43,70, Dia: H: 23,01, V: 23,67, dist: 83,20, dist: 82,20	252,2			kaikki epifyysit luutumattomia
591	4	Femur	kokonainen	sin	OO	41,7 (GL), dia: 23,04, V: 23,60, caput: H: 40,08, V: 45,45, dist: 82,22	251,8			kaikki epifyysit luutumattomia
591	3	Tibia	melkein kokonainen	dx	OO	n. 34,8 (GL) dia: H: 19,90, V: 22,21	118,4			prox pää ja dist pää irrallinen
591	2	Tibia	melkein kokonainen	sin	OO	dia: H: 14,73, V: 14,20	124,7			prox pää irrallinen, ei dist päätä
591	2	Humerus	kokonainen	sin	OF		87,0			distal pää luutunut, prox irrallinen, dist, medial epicondyle myös luutumaton
591	2	Humerus	kokonainen	dx	OF		103,1			distal pää luutunut, prox irrallinen, dist, medial epicondyle myös luutumaton
591	1	Ulna	prox, n. 90%	dx	CX		30,6		prox nivelpinnassa on syväne	ei distal päätä; rikkiäinen, prox pää osittain closing, osittain luutumaton
591	1	Ulna	kokonainen	sin	CO		30,4		prox nivelpinnassa on syväne	ei distal päätä, prox pää osittain closing, osittain luutumaton
591	1	Radius	Prox, n. 90%	dx	OX		23,7			dist pää rikkonainen, ei prox epifyysia
591	1	Fibula	kokonainen	dx	OO		28,6			ei kumpaakaan epifyysia, muuten kokonainen
591	1	Fibula	kokonainen	sin	OO		31,0			ei kumpaakaan epifyysia, muuten kokonainen
591	3	Radius	prox, n. 80%	dx	OO		20,3			epifyysit irrallisia
591	9	Costae	melkein kokonainen	sin	X		90,1		yhdessä on pinnalla huokoisuutta	
591	6	Costae	melkein kokonainen		OX		52,5			
591	7	Costae	dia frg	dx			34,1			osa viimeisimpiä mukana
591	1	Clavicula	melkein kokonainen	sin	XO		9,2			
591	1	Clavicula	melkein kokonainen	sin	OO		12,4			
591	1	Scapula	kokonainen	dx	OO		36,9			
591	1	Scapula	melkein kokonainen	sin	OO		40,2			
591	2	Coxae	melkein kokonainen	dx	CO		111,5			os pubis irrallisena, muuten luutumassa; luutumisinlinja näkyy selkeästi
591	3	Coxae	n. 90%		CO		109,3			os pubis irrallisena (kahdessa osassa), muuten luutumassa; luutumisinlinja näkyy selkeästi
591	1	Atlas	kokonainen		F		7,3			
591	1	Axis	kokonainen		F		8,8			
591	5	CV	kokonainen		F		28,3			
591	11	TV	melkein kokonainen		O		81,9			corpus; ala- ja yläpinta luutumattomia, näkyy arc-cor luutumisinlinja selkeästi, osa corpusista hieman rikkiäisiä
591	4	LV	melkein kokonainen				54,9			
591	1	Ver	frag				10,7			cor+arc frag, joko Tv tai LV
591	6	Sacrum	melkein kokonainen		O		76,2			nikaman paloja; irrallisia
591	1	Patella	kokonainen	dx	F		6,1			
591	1	Patella	kokonainen	sin	F		5,9			

591	3	Sternum	n. 60%		O		6,4		manubrium + paloja corpusta
591	1	Costa 1	kokonainen	dx	OO		4,7		
591	1	Costa 1	kokonainen	sin	OO		4,5		
591	1	Talus	kokonainen	dx	F		11,8		pinta hieman kulunut
591	1	Naviculare	kokonainen	dx	F		3,9		
591	1	Cuneiforme 1	kokonainen	dx	F		2,3		pinta on osittain kulunut
591	1	Cuneiforme 2	kokonainen	sin	F		1,7		
591	1	Cuneiforme 3	kokonainen	dx	F		2,0		
591	1	Mt 5	kokonainen	dx	FO		3,4		
591	1	Mt 5	kokonainen	sin	FO		3,0		
591	2	Mt 2	kokonainen	dx	FO		3,6		distal pää irrallinen
591	1	Mt 2	kokonainen	sin	FO		3,1		
591	1	Mt 2	kokonainen	dx	FO		2,7		
591	1	Mt 3	kokonainen	sin	FO		2,5		
591	1	Mt 3	kokonainen	dx	FO		2,7		
591	1	Mt 4	kokonainen	sin	FO		2,3		
591	1	Mt 4	kokonainen	sin	FO		2,7		
591	1	Mc 2	kokonainen	dx	FO		3,3		
591	1	Mc 2	kokonainen	sin	FO		3,0		
591	1	Mc 5	kokonainen	dx	FO		1,5		
591	1	Mc 5	kokonainen	sin	FO		1,2		
591	1	Mc 1	kokonainen	dx	FO		2,1		
591	1	Mc 1	kokonainen	sin	FO		1,6		
591	2	Cph 1	kokonainen		OF		3,0		
591	1	Capitatum	kokonainen	sin	F		1,4		
591	1	Scaphoideum	kokonainen	sin	F		0,9		
591	1	Scaphoideum	melkein	dx	F		0,7		
591	1	Lunatum	kokonainen	dx	F		0,8		
591	1	Trapezium	kokonainen	sin	F		0,8		
591	1	Triquetral	kokonainen	dx	F		0,6		
591	1	Mc 4	prox, n. 90%	dx	FX		1,2		
591	1	Tph 2	kokonainen		OF		0,6		isovarpaan pää
591	2	Tph 1	melkein		OF		1,0		
591	1	Cph 1	kokonainen		OF		1,5		
591	3	Cph	kokonainen		OF		1,7		
591	1	Cph 1	melkein		XF		0,6		
591	1	Tph 2	kokonainen		FF		0,2		
591	8	Int	frag				34,1		
591	18	Cranium	frag				39,0		kallon paloja; osa pieniäkin
591	1	Cranium	occ+temp				261,5		occipitale+temporaleja, ei maxillaa, eikä otsa- ja kasvonluita, ei hampaaita;
591	1	Mandibula	melkein kokonainen				66,2		muutama irrallinen sin condyle ei ole, hampaat: kaikki hampaat tallella, M3 ei vielä puhjennut, M1 on eniten kulunut; varsinkin reunoista (labial), muut hieman kuluneita, melko matala leuka
591	1	Hyoideum	corpus		O		0,3		
591	1	Cph 3	kokonainen		OF		0,1		sormenpää
591	16	Dentes	kokonainen				23,3		kaikki yläleuan hampaat ova tallella, myös puhkeamattomat M3; juuri vaihtelevasti kehittyneet, muut hampaat hieman kuluneita
591	1	C	kokonainen				1,3		kuluneita, eivät kuuluu H 591
591	1	PM	melkein kokonainen				0,6		kuluneita, eivät kuuluu H 591
591	1	Humerus	dist, n. 70%	sin	XX		62,2		huonokuntoinen, ei prox päätä ja distal säilynyt osittain, Pussissa lukee: olkaluu H 591 arkusta - kuulunee hautaan 592
	2	Tph 2	kokonainen		FF		0,5		